第132回

東海産科婦人科学会
プログラム

［日　時］ 平成25年2月17日(日)

［場　所］ 興和株式会社 本店ビル
名古屋市中区錦3丁目6番29号
電話 (052)963-3145〈11階 当日直通〉

［会　長］ 名古屋大学医学部産科婦人科
教授 吉川史隆

●会場ご案内●

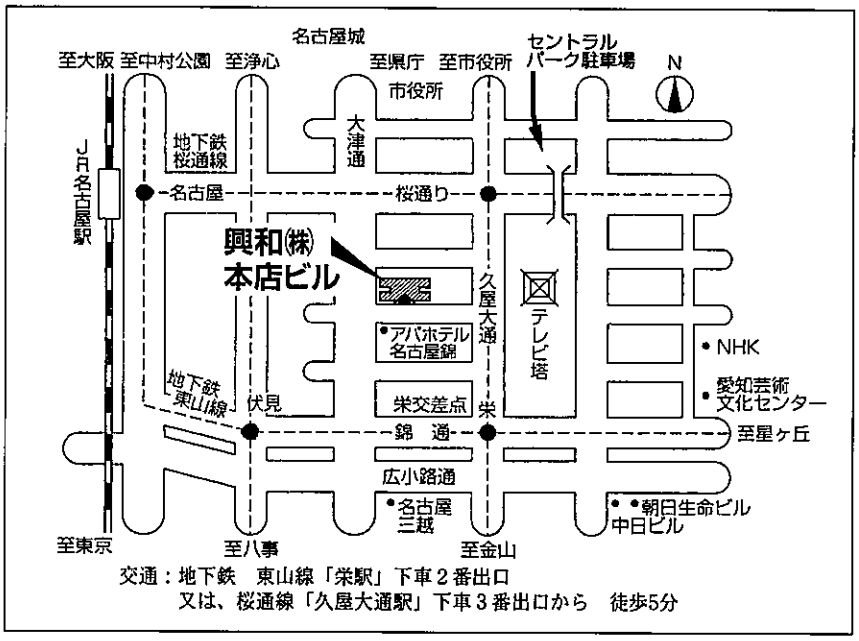

交通：地下鉄　東山線「栄駅」下車2番出口
又は、桜通線「久屋大通駅」下車3番出口から　徒歩5分

東海産科婦人科学会

※学会参加費は¥1,000を当日いただきます
(評議員の先生は昼食代¥1,000を当日いただきます)

第132回　東海産科婦人科学会次第

1．理事会 …… 9:00 ～ 9:20

2．開会 …… 9:40

3．一般講演（No.1 ～ No.14）…… 9:40 ～ 11:46

4．評議員会 …… 12:00 ～ 12:40

5．総会 …… 12:45 ～ 13:00

6．一般講演（No.15 ～ No.39）…… 13:00 ～ 16:45

7．閉会 …… 16:45

～ 演者へのお願い ～

1．一般演題の講演はＰＣによる発表のみです。

2．一般演題の講演時間は１題６分間、討論時間は１題３分間です。時間厳守でお願い致します。

3．発表はＰＣによるプレゼンテーションで行います。
アプリケーションは Windows 版 Power Point 2003、2007、2010 とさせて頂きます。なお、動画は不可とさせて頂きます。

4．保存ファイル名は「演者名（所属施設名）」として下さい。

5．フォントはＯＳ標準のもののみご用意致します。
画面レイアウトのバランス異常を防ぐため、フォントは「ＭＳゴシック」「ＭＳ明朝」をお薦めします。

6．メディアを介したウイルス感染の事例がありますので、最新のウイルス駆除ソフトでチェックして下さい。

7．スライド操作は演者ご自身で行って頂きます。

8．発表データは２月６日（水）17時（必着）までに E-mail にて名古屋大学産科婦人科学教室へご送付をお願い致します。提出後および当日の変更は不可とさせて頂きます。　(tok-obgy@med.nagoya-u.ac.jp)

プログラム

■理事会　(9:00～9:20)

■開　会　(9:40)

[一般演題]

○第1群（9:40～10:43）／座長　池田智明 教授

1．出生前に診断した一過性骨髄異常増殖症（TAM）の1例　～TAMの出生前異常所見について～
……名古屋大学／今井健史 他

2．出生前診断された二絨毛膜二羊膜双胎における46, XX maleの一例
……名古屋第一赤十字病院／西子裕規 他

3．血流異常を伴うSelective IUGRはMD双胎一児死亡と関連する
……国立病院機構　長良医療センター／岩垣重紀 他

4．胎児期の小腸捻転が原因と考えられた完全離断型空腸閉鎖を伴う多発性小腸閉鎖症の1例
……藤田保健衛生大学／石井梨沙 他

5．特発性血小板減少性紫斑病（ITP）合併妊娠として管理し、血栓性血小板減少性紫斑病（TTP）を発症した1例
……豊田厚生病院／松山幸代 他

6．妊娠中に急性細菌性腸炎を契機に発症した溶血性尿毒症症候群（HUS）の一例
……市立四日市病院／吉田健太 他

7．当院で新生児脳低温療法を行った3例
……名古屋市立西部医療センター／関 宏一郎 他

○第2群（10:43～11:46）／座長　杉浦真弓 教授

8．当院における耐糖能異常合併妊娠の検討
……江南厚生病院／松川　泰 他

9．妊娠中期子宮頚管無力症に対する治療的子宮頚管縫縮術の治療効果；ウリナスタチンとの比較検討
……岐阜県総合医療センター／横山康宏 他

10．帝王切開術瘢痕部妊娠の保存的治療後に妊娠が成立するも、胎盤早期剥離を発症した1例
……岐阜県立多治見病院／林 祥太郎 他

11．産科出血に対するフィブリノゲン濃縮製剤の有用性
……愛知医科大学／木村千晴 他

12．頚管型弛緩出血の超音波所見
……名古屋第二赤十字病院／西野公博 他

13．抗PRL療法が奏功した周産期心筋症の1例
……三重大学／南　結 他

14．周産期医療資源の量は質を変えているか？　～地方／三重県と都市／名古屋市の比較検討から～
……鈴鹿医療科学大学／石川　薫 他

■評議員会　(12:00～12:40)

■総会　　(12:45～13:00)

○第3群（13:00～14:03）／座長　若槻明彦 教授

15．異所性妊娠に対する手術術式についての検討
……トヨタ記念病院／邨瀬智彦 他

16．当院における遺残胎盤の検討
……岐阜大学／髙橋かおり 他

17．卵巣子宮内膜症性嚢胞に対する薬物療法の治療効果
……トヨタ記念病院／吉原雅人 他

18．単孔式腹腔鏡下性腺摘除術を施行したアンドロゲン不応症の1例
……名古屋大学／後藤真紀 他

19．腹腔鏡下子宮筋腫核出術後に発生したparasitic myomaの2症例
……愛知医科大学／吉田敦美 他

20．当院におけるReduced port surgeryの導入と展望
……藤田保健衛生大学板種報徳会病院／酒向隆博 他

21．造血幹細胞移植後の腟閉鎖3症例に対する手術療法の経験
……名古屋第一赤十字病院／安藤智子 他

○第４群（14:03～14:57）／座長　森重健一郎 教授

22. 当院で経験した子宮破裂の３症例
……公立陶生病院／北川雅章 他
23. 当院における母体搬送の検討
……JA 愛知厚生連　海南病院／湯川　愛 他
24. 新生児感染症の発症予測
……トヨタ記念病院／鵜飼真由 他
25. 帝王切開瘢痕部妊娠の流産後に多量出血を来たし子宮全摘となった１例
……豊橋市民病院／北見和久 他
26. 子宮腺筋症から発生したと考えられた子宮内膜癌の１例
……豊橋市民病院／吉田光紗 他
27. 筋腫分娩表面に限局した子宮漿液性腺癌の１症例
……岐阜市民病院／佐藤香月

○第５群（14:57～15:51）／座長　宇田川康博 教授

28. 愛知県におけるベセスダシステム導入後の実態調査　～実施状況に関する第２回アンケート調査より～
……愛知県産婦人科医会／水野美香 他
29. 当院で再開腹による staging laparotomy を施行した 20 例の臨床的検討
……愛知県がんセンター中央病院／近藤紳司 他
30. 身長が婦人科がん罹患リスクに及ぼす影響についての検討
……名古屋大学／東 真規子 他
31. 当科における再発卵巣癌に対する weekly GEM 療法の有用性の検討
……一宮市立市民病院／小川紫野 他
32. 当院における低悪性度子宮内膜間質肉腫の３例
……公立陶生病院／中田あす香 他
33. ダグラス窩子宮内膜症より発生した低悪性度子宮内膜間質肉腫の１例
……安城更生病院／清水裕介 他

○第６群（15:51～16:45）／座長　吉川史隆 教授

34. 子宮肉腫・癌肉腫の術前診断における画像診断の有用性
……岐阜大学／村瀬紗姫 他
35. 鎖骨上窩リンパ節再発を認めた婦人科癌の予後に関する検討
……藤田保健衛生大学／宮﨑　純 他
36. 子宮破裂を伴った侵入奇胎の一例
……三重大学／前田佳紀 他
37. 診断に苦慮した貯留嚢胞の１例
……伊勢赤十字病院／鈴木　僚 他
38. 卵巣血管腫の一例
……三重県立総合医療センター／高倉　翔 他
39. IUD の関与が疑われた骨盤腹膜炎、敗血症性ショックを来した劇症型 A 群溶連菌感染症の１例
……岐阜市民病院／上田陽子 他

■閉会（16:45）

演題抄録

○第1群（9:40～10:43）

1. 出生前に診断した一過性骨髄異常増殖症（TAM）の1例

～TAMの出生前異常所見について～

名古屋大学
今井健史、津田弘之、諸井博明、澤田雅子、松川哲、
中野知子、真野由紀雄、炭竜誠二、小谷友美、吉川史隆

一過性骨髄異常増殖症(Transient abnormal myelopoiesis)（以降TAM）はDown症候群の5-10%に発症する。胎児期または新生児期に白血病様芽球が一過性に末梢血中に増加する病態で、日本では年間50-100例が新規に発生している。従来、予後良好とされてきたが、一部では芽球の浸潤による肝脾腫、肝障害、腎不全、呼吸障害、胸水、腹水、全身浮腫などを伴う重症例が存在する。重症例に対しては少量シタラビン療法が施行される。

今回、我々は出生前に診断し得たTAMの症例を経験した。症例は39歳。胎児の肝腫大を主訴に妊娠29週3日当院紹介。初診時、超音波にて胎児の著明な肝腫大に加え、心拡大、心嚢水、腹水、高輝度腎、羊水過少を認めた。TAMを疑い精査目的に妊娠30週1日入院。入院後、羊水検査施行しDown症が確定、TAMと判断した。妊娠30週4日に本人・家族へこれを説明した。入院時、MRIでも胎児水腫を確認したが、reassuring fetal statusにあり、超音波胎児血流にも大きな問題を認めなかったため、ベタメサゾン12mg×2日間投与の上で妊娠を継続した。しかし、妊娠30週6日にnon-reassuring fetal statusとなったため緊急帝王切開施行。2124gの男児、Apgar score 1点（1分値）-3点（5分値）、臍帯動脈pH6.994、BE-12.6、白血球215600/μl（芽球26%）でありTAMが確定した。児は全身状態不良のため少量シタラビン療法の適応とならず、日齢3に死亡した。

TAMが出生前に疑われなかった場合、両親は我が子の「染色体異常」に加え「TAM≒抗がん剤の使用を要する病気」について出生後にきわめて短期間で理解し、治療方法を選択する必要に迫られる。その負担は大きく、出生前診断の向上が望まれる。本例の経験をもとにTAMの出生前所見・診断について、文献的考察を加え報告する。

2. 出生前診断された二絨毛膜二羊膜双胎における46, XX maleの一例

名古屋第一赤十字病院
西子裕規、柵木善旭、伴真由子、横井暁、池田沙矢子、
大西貴香、中山みどり、新保暁子、坂堂美央子、廣村勝彦、
宮崎顕、紀平加奈、安藤智子、水野公雄、古橋円

【諸言】 46, XX maleとは、遺伝子型は女性だが表現型が男性を示す疾患である。外見だけで判断することは困難であるため、多くは男性不妊を主訴として産婦人科外来を受診し、染色体検査によって診断される。今回我々は羊水検査にて二絨毛膜二羊膜双胎のうち一児が46, XX maleであると出生前診断しえた症例を経験したので報告する。

【症例】 36歳1経妊1経産。米国にて自然妊娠し二絨毛膜二羊膜双胎と診断されフォローされていた。羊水染色体検査を施行したところ一児は46, XYでもう一児は46, XXであった。しかし4週間後の検診時に超音波検査で両児とも表現型が男児であった。追加でFISH法を行ったところ、46, XXのX染色体でSRYが陽性となった。その他の異常は指摘されなかった。その後帰国し当院でフォローされていたが、先進児が骨盤位のため帝王切開術を施行し健児を得た。両児とも外性器は男性型であり、確認のため染色体検査を施行し、同様の結果を得た。ホルモン検査では先天性副腎皮質過形成は否定的であった。今後は思春期頃からホルモン療法を行っていく予定である。

【結語】 46, XX maleは男性不妊を主訴として発見されることが多く、羊水検査と超音波検査で出生前診断された症例は稀である。また本症例では双胎妊娠のうちの一児であり、さらに稀な例といえるであろう。46, XX maleについて若干の文献的知見を加え報告する。

3. 血流異常を伴うSelective IUGRはMD双胎一児死亡と関連する

国立病院機構　長良医療センター
岩垣重紀、高橋雄一郎、千秋里香、浅井一彦、志賀友美、川鰭市郎

【目的】 一絨毛膜二羊膜双胎（MD双胎）における一児死亡と双胎間輸血症候群（TTTS）が関連するという報告がある一方、近年MD双胎の予後不良因子と考えられているselective intra uterine growth restriction (sIUGR)と双胎一児死亡の関連は不明な点が多い。MD双胎における一児死亡とsIUGRの関連およびその特徴を検討した。

【対象と方法】 2005年4月から2012年10月までの間に当科で管理したMD双胎324例のうち、sIUGRと診断された34症例（type I:22例、type II:4、type III:8例）を対象とし、当科管理中に発生したMD双胎一児死亡:22例との関連と超音波所見を検討した。統計学的検討にはFisherのexact probability testおよびMann-Whitney検定を用いた。

【結果】 sIUGR：34例中7例（type I：1例、type II：3、type III：3例）で一児死亡が発生し、血流異常を伴うsIUGRの50%に一児死亡が発生した。いずれの症例もIUGR児の羊水量はMVP> 3cmを保っていた。一児死亡の時期の中央値は妊娠22.3週（17.9-28.3週）であった。一児死亡を起こしたsIUGR症例は有意に血流異常の頻度が高く（88% vs 22%）、双胎間の発育差も有意に大きかった（discordant rate中央値：0.42（0.25-0.67）vs 0.28（0.25-0.42））。一児死亡の正確な時期とその後の経過を把握できたものは6例あり、そのうち2例は一児死亡から12時間以内にco-twinの循環不全を疑う所見を認めた後24時間以内に両児死亡となった。残りの4例は24時間以内にco-twinのMCA PSVの加速を認め、臍帯穿刺にて貧血を確認（4.6-6.2g/dl）したため胎児輸血を必要とした。全例で1回の輸血で状態は改善し、その後に貧血が再発することはなかった。妊娠24週で早産となり新生児死亡となった1例を除く3例で生児を得た。

【結論】 sIUGRではIUGR児の羊水過少が明らかでなくとも、双胎間の発育差が大きく、血流異常を伴う場合双胎一児死亡の発生率が高くなる可能性がある。また一児死亡後のco-twinへの循環変化が高率かつ急激に起こる可能性があるため、集中的な観察と胎児輸血を含めた迅速な対応が必要と考えられる。

4. 胎児期の小腸捻転が原因と考えられた完全離断型空腸閉鎖を伴う多発性小腸閉鎖症の1例

藤田保健衛生大学
石井梨沙、関谷隆夫、大脇晶子、小川千沙、河合智之、宮村浩徳、加藤利奈、西澤春紀、廣田穣、宇田川康博

【緒言】 出生前に経時的な超音波検査により先天性小腸閉鎖症・胎便イレウスを疑い、出生後に完全離断型空腸閉鎖症と診断された1例を経験したので報告する。

【症例】 28歳、3経妊2経産。自然妊娠成立後、近医にて妊婦健診を施行していた。妊娠29週の超音波検査にて胎児腸管拡張像を指摘され、同日紹介受診となった。初診時の超音波検査で胃の拡張と腸管の多発性嚢胞像を認め、母体にも切迫早産徴候を認めた為、早産治療並びに胎児の経過観察目的で入院管理とした。その後安静と塩酸リトドリンによる持続点滴静注を行ったが、母体の状態に変化なく妊娠が継続した。胎児は、CTGではNRFSの状態が継続し、超音波検査でも胃の拡張と腸管の多発性嚢胞像に変化はなく、胎児血流や羊水所見にも異常を認めず、胎便性腹膜炎による胎児機能不全を疑わせる所見はなかった。妊娠37週で塩酸リトドリン投与を終了。同日に陣痛発来し、出生体重2565g、Apgar score 6 / 9点の女児を経腟分娩した。新生児は腹部が膨満し、NICU管理で精密検査を行ったところ、小腸狭窄・胎便性腹膜炎が疑われ、日齢1に小児外科により開腹手術を施行した。術中所見では、Treitz靭帯より60cmの部位に完全離断型空腸閉鎖を認め、その肛門側に索状閉鎖と手拳大に拡張した嚢胞様の腸管が存在した為、多発性小腸閉鎖症と診断した。また腹腔内は高度に癒着しており胎便性腹膜炎も合併していた。小腸部分切除、小腸端々吻合術を施行したところ、術後経過良好にて日齢47日に退院となった。

【結論】 超音波検査とNSTにて経時的管理を行った完全離断型空腸閉鎖による胎便性腹膜炎の症例を経験した。胎便性腹膜炎による胎児機能不全のリスクがあり、厳重な周産期管理は元より、小児科・小児外科と連携した対応が必要である。

5. 特発性血小板減少性紫斑病(ITP)合併妊娠として管理し、血栓性血小板減少性紫斑病(TTP)を発症した1例

豊田厚生病院
松山幸代、関谷敦史、木野本智子、小澤明日香、吉田憲生、針山由美

【緒言】血栓性血小板減少性紫斑病（TTP）は、血小板減少、微小血管障害性溶血性貧血、腎機能障害、発熱、動揺性精神障害を古典的5徴とする血液疾患である。比較的稀な疾患ではあるが、後天性TTPの誘因として、自己免疫性疾患や感染などの他、妊娠も重要な増悪因子と考えられている。今回我々は、特発性血小板減少性紫斑病（ITP）合併妊娠として周産期管理を行い、TTPを来した症例を経験したので報告する。

【症例】19歳、未経妊。2年前、紫斑・点状出血の出現にて当院内科受診、ITPと診断。PSL50mg/日より開始となり、以後漸減し今回の自然妊娠成立時はPSL 5mg/隔日。妊娠後もPSL同量で継続し順調な経過であったが、妊娠37週より著明な血小板減少を認めたためPSL30mg/日へ増量。しかし妊娠39週、前期破水にて入院時Plt0.6万/μℓであったため、血小板（PC）輸血施行しつつオキシトシン点滴にて分娩誘発を開始した。途中、PC20単位施行した時点でPlt4.2万/μℓ、Hb7.7g/dlと貧血も認め、児娩出までにPC計20単位、RCC計2単位を要した。分娩時出血1400ml（出産直後Plt6.5万/μℓ、Hb7.5g/dl）であり、産後は明らかな出血傾向を認めなかった。分娩4日目、意識清明、神経所見正常も顔色不良・軽度皮膚黄染あり、Plt0.9万/μℓ、Hb6.3g/dl（破砕赤血球+）BUN24.0mg/dl、Cre0.73mg/dl、LDH1156U/lと、血小板減少の他に血管障害性溶血性貧血、腎機能障害を認め、TTP発症を疑いステロイドパルス及び血漿交換（PE）を開始した。分娩7日目、ADAMTS13活性陰性であることが判明し、TTPの確定診断を得た。PEは計7回施行し、以後再発兆候を認めずステロイド量漸減しつつ分娩26日目に退院となった。

【考察】周産期の血小板減少に対しては、ITP、TTP、HELLP症候群などを念頭に置いた、速やかな鑑別と治療開始が肝要である。

6. 妊娠中に急性細菌性腸炎を契機に発症した溶血性尿毒症症候群(HUS)の一例

市立四日市病院
吉田健太、小林巧、北川香里、長尾賢治、辻親廣、藤牧秀隆、三宅良明

妊娠21週に鑑別に苦慮した急性腹症の治療経過中に急激な腎機能障害、血小板減少、凝固機能障害を来した症例を経験したので報告する。

症例は27歳、初産婦。妊娠20週に腹痛、嘔気、頻回の血性下痢を主訴に救急外来を受診。超音波で消化管が浮腫状変化を認めたため感染性腸炎が疑われた。その後も症状は改善せず、特に血便が頻回に続いた。CRPは日ごとに増悪したため専門外来にて精査し、他疾患除外にて急性細菌性腸炎の診断で入院加療となった。白血球、CRPはさらに上昇し、抗生剤FMOXの投与を開始した。症状は軽快傾向にあったが、第9病日（21週3日）に急激な貧血、血小板減少、高度の腎機能障害、凝固機能異常、肝機能異常などを認めた。TTPまたはHUSを疑い、腎臓内科により血漿交換療法と血液透析を行った。妊娠継続しながらも、母体生命予後に関わる疾患のため母体治療を最優先する方針とした。

のちにO-157LPS抗体陽性と判明し、O-157感染による感染性腸炎がHUS発症の契機となったと考えた。血漿交換療法と血液透析を行っている経過中、第16病日（22週4日）に子宮内胎児死亡を確認した。血液凝固機能は改善していたので、2日後にプレグランディンにより胎児を娩出した。その頃より少しずつ利尿がつき、徐々に尿量が増加するに伴い、腎機能も改善していった。胎児娩出後は急速に軽快し、第23病日に血液透析を離脱した。

今回は妊娠21週に発症した溶血性尿毒症症候群を経験し、子宮内胎児死亡に至った。母体治療を優先した結果だが、妊娠終了とともに腎機能障害が改善したため、妊娠そのものも増悪因子と考える。PIHやHELLP症候群と病態が類似し、妊娠中のHUSやTTPの適切な対応が求められる。

○第２群（10:43 ～ 11:46）

7. 当院で新生児脳低温療法を行った３例

名古屋市立西部医療センター　同小児科*
関宏一郎、西川尚実、松浦綾乃、川端俊一、田中千晴、
坪井文菜、加藤智子、若山伸行、三輪美佐、鈴木佳克、
六鹿正文、柴田金光、水野賀史*、横井暁子*、福田純男*

我が国のハイリスク児の救命率は世界的にも高いレベルにあるが、低酸素、虚血などの周産期ストレスが脳機能に異常を来した病態である新生児脳症が、出生1000に対し1～6程度発症している。新生児脳症をきたした児の約半数は死亡もしくは重度の神経学的障害をきたし、未だに大きな問題である。ここ最近脳低温療法の有効性を支持する報告が相次ぎ、新生児脳症の治療として推奨されるに至っている。今回我々は重症新生児仮死にたいし当院NICUで施行した脳低温療法を行った3症例を報告する。

症例１　38歳３経産１回帝王切開分娩後２回経膣分娩
　当科で健診受けていた。2012/３/７　妊娠38週４日陣痛発来し入院、破水後臍帯脱出となり緊急帝王切開となった。児は2388g女児アプガールスコア（AP）１分１点、５分３点、10分３点で児の動脈血ガスはPH6.869、BE-22.5であった。出生後３時間で選択的頭部冷却法による脳低温療法を開始し復温達成まで120時間であった。生後８ヵ月での児の運動発達は正常である。

症例２　37歳初産　当科で健診を受けていた。2012/５/18　妊娠39週５日陣痛発来し分娩進行中に胎児高度遷延性徐脈をきたした。同日22時49分自然経膣分娩となった。児は2400g女児でAP１分１点、５分３点、10分３点で児の動脈血ガス分析はPH6.984、BE-17.8であった。出生後２時間10分より脳低温療法開始し復温達成まで84時間であった。生後６ヶ月での児の運動発達は正常であった。

症例３　34歳２経産婦　2012/５/24　妊娠41週３日前医にて予定日超過のため分娩誘発行なっていた。子宮口６cmで胎児徐脈出現し胎盤早期剥離を疑い緊急帝王切開行ったところ子宮体部左側の子宮破裂であった。出生児は3854g女児でAP１分２点、５分３点、10分３点であった。臍帯血ガスPH6.679　BE-20.9であった。帝王切開後母体、児それぞれ当院に救急搬送された。児は出生後２時間50分で脳低温療法開始し復温達成まで96時間であった。６/６日齢13における頭部MRIでは児の脳に虚血性変化を認めなかった。６/８退院となった。その後両親の転居のため他院へ紹介となった。上記症例について考察を加えて報告する。

8. 当院における耐糖能異常合併妊娠の検討

江南厚生病院
松川泰、小崎章子、大渓有子、竹下奨、水野輝子、
木村直美、佐々治紀、樋口和宏、池内政弘

【目的】当院で経験した耐糖能異常合併妊娠の臨床的特徴、周産期合併症を検討した。

【方法】2008年５月から2012年12月の間に当院で管理した耐糖能異常合併妊娠29例を対象とした。母体背景として、年齢、body mass index（BMI）、耐糖能異常の分類、糖尿病の家族歴、インスリンの使用について調査した。妊娠経過、分娩様式、分娩時出血量、PIH発症率を評価し、新生児では出生体重、子宮内発育、子宮内胎児死亡の有無、Apgar scoreを評価した。

【結果】母体背景は、平均年齢33±3.9歳、初産婦が13例（45%）。BMI 25（kg/m²）未満が10例（34%）、BMI 25以上が19例（66%）存在した。糖尿病合併妊娠が20例（69%）、妊娠糖尿病（GDM）が９例（31%）であった。23例（79%）で妊娠中にインスリンを必要とした。分娩週数は37.8±1.2週で２例（７%）は早産だった。帝王切開は14例（48%）で、BMI 25未満で３例（30%）、BMI 25以上では11例（58%）と多かった。分娩時出血量は923±782mlだった。新生児結果は、出生体重3372±1038g、そのうちlarge gestational age 12例（41%）、small gestational age １例（３%）であり、先天奇形が４例（14%）存在した。子宮内胎児死亡は２例（７%）であった。また、妊娠高血圧症候群（PIH）は９例（31%）と高い発症率を認め、糖尿病合併妊娠で７例（35%）、GDMで２例（22%）と糖尿病合併妊娠で高い傾向にあった。

【結論】今回の検討では、耐糖能異常合併妊娠患者はBMIが高い傾向にあり、PIH発症のリスク因子であると示唆され、より慎重な周産期管理が必要となることが考えられる。

9. 妊娠中期子宮頚管無力症に対する治療的子宮頚管縫縮術の治療効果；ウリナスタチンとの比較検討

岐阜県総合医療センター
横山康宏、市橋享子、宮居奈央、森美奈子、田上慶子、佐藤泰昌、桑原和男、山田新尚

【目的】妊娠中期の子宮頚管無力症に対する治療法として、緊急子宮頚管縫縮術とウリナスタチン腟内投与の治療効果を後方視的に比較検討する。

【方法】当院では2008年以降妊娠中期に発症した既往歴のない子宮頚管無力症に対してTocolysis+緊急子宮頚管縫縮術（原則マクドナルド法）に治療方針を変更した。その治療効果について、それ以前に行われていたTocolysis+ウリナスタチン腟内投与例と比較検討した。治療にあたっては全例で書面での同意を得た。緊急子宮頚管縫縮術54例、ウリナスタチン投与例46例を子宮頚管短縮群、胎胞形成群に分け、その早産予防効果ならびにその後の妊娠分娩に与える影響等について比較検討した。

【成績】緊急子宮頚管縫縮術54例中、正期産症例は27例、ウリナスタチン投与46例中、正期産症例は8例で、有意に緊急子宮頚管縫縮術例に多かった（P<0.001）。子宮頚管短縮例で比較すると、ウリナスタチン治療例で治療開始から分娩までの期間は48.3±39.6日、緊急子宮頚管縫縮術例で99.4±31.7日で後者が有意に長かった（p<0.001）。胎胞形成例で比較するとウリナスタチン治療例で分娩までの期間は30.1±29.1日、緊急子宮頚管縫縮例で66.0±41.4日で有意に後者が長かった（p<0.001））。

【結論】妊娠中期の子宮頚管無力症に対しては、ウリナスタチン腟内投与より子宮頚管縫縮術の方が妊娠期間延長効果が高く、選択すべく治療法と考えられた。

10. 帝王切開術瘢痕部妊娠の保存的治療後に妊娠が成立するも、胎盤早期剥離を発症した1例

岐阜県立多治見病院、放射線科*
林祥太郎、小山一之*、井本早苗、杉山知里、中村浩美、竹田明宏

【はじめに】帝王切開術瘢痕部妊娠（CSP）は、既往帝王切開術の瘢痕部に着床する異所性妊娠である。非常に稀な病態とされてきたが、近年の帝王切開術（CS）の増加に伴いCSPの報告例も増加してきている。急性の出血を伴うCSPは生命を脅かす危険性の高い病態であり、迅速な診断と治療が必要となる。当科ではCSPに対してActinomycinを使用した子宮動脈塞栓化学療法（TACE）を中心に子宮温存治療を行っているが、今回、保存的治療後に自然妊娠し、胎盤早期剥離を発症したが、生児を得ることが出来た1例を経験したので報告する。

【症例】31歳、3経妊2経産。2回のCS既往がある。前医にて、妊娠7週で不全流産の診断の下に子宮内容除去術を施行。術後7週目に大量の性器出血を認め当科へ搬送となった。血清hCG値は322mIU/mLと低値であったが、カラードプラー、MRI、3D-CTAにて、帝切瘢痕部に漿膜下まで達する腫瘤の形成を認めCSPと診断。緊急TACEを施行した。MTXの全身投与を3コース追加し、術後45日目にhCG値は陰転化。経過は良好であった。TACE施行後7ヶ月目に自然妊娠が成立した。妊娠中期に出血を認めたが保存的に軽快し、その後は異常を認めなかった。MRI上、胎盤は前壁付着の低置胎盤で、その辺縁は一部帝切瘢痕部に掛かっていた。妊娠36週に、大量の出血を認め、緊急CSを施行した。常位胎盤早期剥離を認めたが、母児共に経過は良好であった。

【結語】TACEは迅速な止血効果および絨毛組織に対する細胞障害作用により、CSPの保存的治療として有効であると考えられた。CSPの保存的治療後の妊娠は異常なく経過したとの報告が多い一方で、反復CSP、胎盤早期剥離や癒着胎盤等の胎盤異常発症の報告もあり、厳重な注意が必要である。

11. 産科出血に対するフィブリノゲン濃縮製剤の有用性

愛知医科大学
木村千晴、篠原康一、岩崎慶大、松下宏、若槻明彦

【目的】 産科出血においては、3000ml を超える出血では DIC を合併する例が多く、総出血量の評価と輸血するタイミングが重要となる。また大量出血に伴う消費性凝固障害によるフィブリノゲン低下は止血困難の原因となる。しかし産科出血におけるガイドラインでは、輸血時に使用するフィブリノゲンを含む血液製剤の種類に関しては明記されていない。今回、産科的大量出血に対するフィブリノゲン濃縮製剤の有用性について検討した。

【方法】 2007 年 8 月～ 2012 年 7 月までに 3000ml 以上（3000 ～ 12000ml）の出血のため輸血を必要とした症例を対象に、来院時のフィブリノゲン値が 100mg/dl 以上の 14 例(A 群)と、100mg/dl 未満で群であった 7 例(B 群)に分類し、（1）総出血量（2）総輸血量（3）フィブリノゲン濃縮剤投与の有無について後方視的に検討した。

【成績】 両群に総出血量は平均で A 群 3542 ± 316ml vs B 群 6797 ± 1305ml であり、B 群で有意に多く、B 群では全例総出血量が 5000ml 以上に達していた。赤血球濃厚液、新鮮凍結血漿、濃厚血小板、アルブミン製剤に加えフィブリノゲン濃縮製剤の使用を要した症例は A 群では認めなかったのに対し、B 群では 7 症例中 6 例（85%）であった。

【結論】 消費性凝固障害に陥る状況では総出血量のみならず、フィブリノゲンの消費に注目し、新鮮凍結血漿やフィブリノゲン濃縮製剤、クリオプレシピテートの早期投与が必要である可能性が示唆された。

12. 頚管型弛緩出血の超音波所見

名古屋第二赤十字病院
西野公博、水谷輝之、丹羽優莉、清水顕、林和正、茶谷順也、加藤紀子、山室理

経腟分娩後や帝王切開術後、子宮体部の収縮は良好であるにも関わらず、子宮頚管周囲の収縮が不良で弛緩出血となる症例（以下、頚管型弛緩出血とする）を臨床上まれに経験する。頚管型弛緩出血は子宮収縮剤に対する反応が不良で、適切な対応をとらないと出血多量になる症例が多いが、診断の根拠となる画像所見については報告が少なく、対応を遅らせる要因となっている。今回我々は、頚管型弛緩出血に特有ではないかと考えられる超音波所見、すなわち、子宮体部と子宮頚管の境界周辺で子宮壁が折れこんでいる所見について、いくつかの症例を提示し、提案する。

【代表症例】 30 歳の初産婦。既往歴、妊娠経過に特記事項なし。他院で陣痛発来のため満期の入院。子宮口全開となるも微弱陣痛となったため、吸引分娩を施行。分娩時出血量 700g。胎盤はスムースに娩出され，胎盤および卵膜遺残はなかった。その後、出血が持続し、子宮収縮剤を使用するも反応が乏しく、総出血量が 1600g となったため、当院へ産褥搬送となった。当院来院時、意識清明。BP：91/61mmHg、HR：136/min、Hb：10.6g/dL。血液凝固異常なし。内診上、子宮体部の収縮は良好であったが、子宮頚部の収縮は不良で、頚管内に血腫の貯留を認めた。頚管、膣裂傷はなく、会部裂傷はⅡ度であったが、適切に縫合され、血腫は認められなかった。経腹超音波所見では、腹腔内に液体貯留は認められず、子宮体部にも血腫は認められなかったが、子宮頚管を中心に血腫が貯留し、子宮体部と子宮頚管の境界周辺で子宮壁が折れこんでいる所見が認められた、頚管型弛緩出血と診断し、頚管内に貯留した血腫（620g）を除去後、子宮頚管を中心にヨードホルムガーゼを約 5 m 子宮腔内に充填したところ、止血が得られた。RCC-MAP を 3 パック使用した。翌日ガーゼを抜去したが、再出血は認められなかった。

13. 抗 PRL 療法が奏功した周産期心筋症の1例

三重大学
南　結、神元有紀、村林奈緒、大里和弘、高山恵理奈、
久保倫子、二井理文、前田佳紀、池田智明

周産期心筋症とは、心疾患の既往のない女性が妊娠・産褥期に心不全を発症し拡張型心筋症に類似した病態を呈し、母体死亡にもつながる重篤な疾患である。今回、産後に突然の呼吸困難・浮腫にて発症した周産期心筋症の１例を経験したので報告する。症例は37歳、３回経妊１回経産。自然妊娠成立し前医にてフォローされ、41週２日分娩誘発し経膣分娩となった。産褥５日目夜間、突然呼吸困難・チアノーゼ出現し $SpO_2$80% 後半となり酸素投与でも SpO_2 上昇なく同日当院に母体搬送された。来院時意識混濁、脈拍154、血圧184/143、$SpO_2$86～90%（BVM）で顔面浮腫・両肺野 coarse crackle であり、気管挿管となった。胸部Ｘ線写真にて心拡大・肺うっ血、心エコーにて左室機能低下を認めた。精査の結果、周産期心筋症による心不全・肺水腫と診断し利尿剤による徐水・抗凝固療法を施行し、循環・呼吸動態の改善を認め入院２日目には抜管した。また周産期心筋症に対する特異的治療として抗プロラクチン（PRL）療法が開始され、心機能は改善し入院20日目に退院となった。抗 PRL 療法は８週間継続し、現在心機能は保たれている。

周産期心筋症の危険因子として、高齢・多胎・妊娠高血圧症等が挙げられる。本症例は高齢であり、分娩前に浮腫・全身倦怠感を訴え、産後には軽度血圧上昇を認めていた。このような症例では周産期心筋症の合併も念頭に置き慎重に経過をみる必要があると考えられた。また最近、周産期心筋症の病因として異型 PRL 説が提唱され、抗 PRL 療法を試行する症例が増加している。本症例も抗 PRL 療法が奏功し、早期回復につながったと考える。

14. 周産期医療資源の量は質を変えているか？

～地方／三重県と都市／名古屋市の比較検討から～

鈴鹿医療科学大学、桑名東医療センター*、
三重県産婦人科医会**、愛知県産婦人科医会***、三重大学****
石川薫、杉原拓*、伊東雅純*、須藤眞人*、二井栄**、
近藤東臣***、池田智明****

【目的】 前回の第131回東海産科婦人科学会で地方／三重県と都市部／名古屋市の周産期医療資源を比較検討し、三重県は名古屋市に比較して厳しい状況にあることを報告した。今回は、その周産期医療資源の量の差異が質を変えているか検討してみた。

【方法】 三重県、愛知県産婦人科医会、及び日本産婦人科医会の協力により得られた諸指標、および厚労省発表の人口動態統計資料を基に、５年間（2007～2011年）の三重県82,677件、名古屋市103,023件の分娩を対象に、周産期医療資源の量と質を比較検討した。

【成績】 ①三重県では全分娩の76%が開業施設で、名古屋市では58%が開業施設で取扱われていた。②三重県の分娩千対の分娩取扱施設常勤産婦人科医師数は6.0名、一名当たりの年間取扱分娩数は168件、名古屋市のそれは、各々8.8名、114件であった（カイ二乗検定で有意差あり）。なお、全国では各々7.3名、137件であった。③三重県の帝王切開率は14.6%、名古屋市のそれは21.8%であった（カイ二乗検定で有意差あり）。なお、同期間の全国の帝王切開率は18.3%であった。④三重県の周産期死亡率は4.38、名古屋市のそれは4.58であった（カイ二乗検定で有意差なし）。なお、同期間の全国の周産期死亡率は4.26である。

【結論】 周産期医療資源の量を分娩取扱施設常勤産婦人科医師数でみると、三重県は名古屋市に比較して有意に少なかった。しかし、質を周産期死亡率でみると、三重県と名古屋市に有意差は認めなかった。なお、三重県の帝王切開率は名古屋市より約７%低かった。

○第３群（13:00～14:03）

15. 異所性妊娠に対する手術術式についての検討

トヨタ記念病院
邨瀬智彦、吉原雅人、真山学徳、鵜飼真由、小出菜月、近藤真哉、古株哲也、宮崎のどか、原田統子、三輪忠人、岸上靖幸、小口秀紀

【目的】異所性妊娠の手術術式は腹腔鏡下手術と開腹手術に大別されるが、その適応については施設間により差がある。しかし、技術と医療機器の進歩に伴い腹腔鏡下手術が広く行われるようになってきている。当院では、保存的治療としてはMTX療法、手術療法としては腹腔鏡下手術を第1選択としてきた。今回、われわれは当院における異所性妊娠の手術術式について検討を行った。

【方法】2003年9月より2011年10月までに当院で診断治療した異所性妊娠171例を対象とし、初回治療選択について検討した。次に手術療法を選択した74例を対象とし、開腹術を選択した要因と腹腔鏡下手術が完遂できなかった要因について検討した。

【成績】異所性妊娠171例のうち、初回治療としてMTX療法を行った症例は110例（64.3%）、腹腔鏡下手術を行った症例は53例（29.1%）、開腹手術を行った症例は8例（4.4%）であった。初回治療として開腹術を行った8例の要因は、ショック状態が6例、開腹術希望が1例、腹腔鏡下手術を行える医師の不在が1例であった。腹腔鏡下手術を行った症例は66例で、初回治療として腹腔鏡下手術を選択したのが53例、MTX療法の効果が不良のため手術療法を行った症例が13例であった。腹腔鏡下手術が完遂できず開腹術に移行した症例が4例（6.1%）であった。3例が卵管間質部妊娠で2例は破裂しており、うち1例はショック状態であった。もう1例は卵管膨大部妊娠の破裂で、出血多量で視野が確保できず開腹術に移行した。一方、卵管間質部妊娠でも腹腔鏡下手術で完遂できた症例は4例であった。

【結論】当院における異所性妊娠の検討では、171例中97例（56.7%）はMTX療法で治療可能であった。腹腔内出血が多量でショック状態の症例、視野が確保できない症例、卵管間質部妊娠の症例を除けば、腹腔鏡下手術の完遂は可能であった。

16. 当院における遺残胎盤の検討

岐阜大学
高橋かおり、竹中基記、矢野竜一朗、豊木廣、古井辰郎、森重健一郎

【目的】産褥期大量出血において、遺残胎盤はしばしば経験する症例である。産褥早期だけでなく、産褥晩期出血の原因ともなりえる。また、母体生命に危機を及ぼすこともある。時に盲目的な除去が行われ、大出血を引き起こすことがあった。診断には超音波断層法、MRI等が有用である。治療としては胎盤除去、子宮動脈塞栓術、TCR、メトトレキセートによる保存療法などある。今回我々が経験した28例について検討した。

【方法】2004年6月から2012年11月の間に経験した遺残胎盤の症例28例の治療方法について検討した。癒着胎盤の症例、術中に子宮摘出した症例は除外した。

【成績】用手剥離及び牽引もしくは自然排出が11例、子宮内清掃術が9例、薬物治療が1例、子宮動脈塞栓術を併用し胎盤を娩出した症例が5例、子宮動脈塞栓術を施行後に子宮内清掃術を施行したが癒着強く摘出困難でTCRを併用した症例が1例、子宮動脈塞栓術を施行したが出血多く子宮摘出を施行した症例が1例であった。

【結論】大部分は自然経過観察で剥離を認め、子宮内清掃術もしくは用手剥離で治療が可能な症例であった。一部は血流が豊富であり子宮動脈塞栓術を施行し止血を行ってから治療を行う症例もあった。また癒着が強度の症例に関しては胎盤摘出困難でTCRが必要となったり、子宮摘出が必要となる症例があった。造影MRIあるいは子宮動脈造影にて血流、腫瘤の大きさ、存在部位の評価を十分行い、より安全に胎盤を娩出する方法を選択することが必要である。

17. 卵巣子宮内膜症性嚢胞に対する薬物療法の治療効果

トヨタ記念病院
吉原雅人、真山学徳、鵜飼真由、小出菜月、近藤真哉、古株哲也、邨瀬智彦、宮崎のどか、原田統子、三輪忠人、岸上靖幸、小口秀紀

【目的】従来、卵巣子宮内膜症性嚢胞の治療には除痛目的や悪性化のリスクを考慮し、手術療法が選択されてきた。しかし近年、手術療法による卵巣機能低下が指摘されている。術後の再発率は2-5年で30-50%と高く、再発例では再手術となり、更なる卵巣機能低下が危惧される。そのため将来的な挙児希望のある若年未婚婦人に対しては、長期の薬物療法で子宮内膜症の進行を抑制し、適切な時期に手術療法を行うことが理想的である。今回、われわれは薬物療法の有用性を検討する目的で、薬物療法を行った卵巣子宮内膜症性嚢胞症例における腫瘍径の変化を後方視的に検討した。

【方法】2004年2月から2012年12月の期間に当院で管理を行った卵巣子宮内膜症性嚢胞の136例を対象とした。治療内容別に経過観察群（n=25)、ジエノゲスト群（n=36)、ノルエチステロン群（n=76）に分類した。経腟超音波断層法にて半年毎に腫瘍径を測定し、各群間で腫瘍径の経時的変化を後方視的に検討した。

【成績】治療開始時の腫瘍径は経過観察群が3.25±1.87 cm、ジエノゲスト群が4.23±1.61 cm、ノルエチステロン群が4.02±1.81 cmであった。経過観察群では観察期間内において腫瘍径の有意な変化は見られなかった。ジエノゲスト群とノルエチステロン群では6ヵ月後に腫瘍径がそれぞれ3.34±1.97 cmと3.23±1.79 cmとなり、腫瘍径は治療開始時と比較し有意に縮小していた。両群ともそれ以降は24ヵ月まで腫瘍径は治療開始時と比較し有意に縮小し、両群間では観察期間中で腫瘍径に有意差を認めなかった。

【結論】今回の検討では、長期間の薬物療法に卵巣子宮内膜症性嚢胞の縮小効果があることが示された。不要な手術は回避すべきとの概念からすると、将来的な卵巣機能温存目的には薬物療法が有用と考えられる。

18. 単孔式腹腔鏡下性腺摘除術を施行したアンドロゲン不応症の1例

名古屋大学
後藤真紀、森正彦、斉藤愛、大須賀智子、近藤美佳、中原辰夫、高橋秀憲、岩瀬明、吉川史隆

【緒言】アンドロゲン不応症に対しては思春期以降に性腺摘除が行われる。近年、手術侵襲低減の目的で腹腔鏡下手術が広く施行されており，さらなる低侵襲を目指し、単孔式腹腔鏡下手術が行われるようになっている。今回我々は、単孔式腹腔鏡下性腺摘除を施行した1例を報告する。

【症例】18歳、女性。無月経を主訴に近医受診し、テストステロン高値を指摘され、精査加療目的に当院紹介受診となった。0歳時、両側鼠径ヘルニア手術の既往歴がある。身長168cm、体重55kg、Tanner分類で陰毛はⅠ度、乳房はⅣ度、外性器は女性型、腟は約5cmで盲端であった。両側鼠径部に腫瘤は触知しなかったが、ホルモン検査で血中テストステロンの著明な上昇を認め、染色体核型は46XYであった。また、腹部MRIで子宮、卵巣を認めず、腹腔内に両側の精巣を認めたことから、完全型アンドロゲン不応症と診断し、単孔式腹腔鏡下性腺摘除術を施行した。臍に約2.5cmの縦切開を置き、SILSポートを用いて性腺摘除を施行した。手術時間は77分、出血量は3mlであった。摘出組織は多結節性の外観を呈していた。病理所見ではSertoli細胞ならびに間質におけるLeydig細胞の増生を認めたが、悪性所見は認めなかった。術後経過は良好で、術後1ヵ月よりエストロゲン補充療法を開始した。

【考察】アンドロゲン不応症症例での性腺摘除術を行う場合、低侵襲性や整容性の向上が期待される単孔式腹腔鏡下手術は、積極的に考慮される術式と考えられる。

19. 腹腔鏡下子宮筋腫核出術後に発生したparasitic myomaの2症例

愛知医科大学
吉田敦美、森井裕子、二井章太、原田龍介、岩崎愛、森稔高、大林幸彦、木下伸吾、渡辺貞支、藪下廣光、若槻明彦

【背景】 Parasitic myoma（PM）は子宮筋腫が子宮以外の臓器に生着し、子宮と連続性を持たずに発育する疾患である。近年、腹腔鏡下子宮筋腫核出術（LM）で使用するモルセレーターに関連したLM後のPMが増加している。今回我々は、LM後に発症したPMの2症例を経験したので報告する。

【症例】 症例1：35歳、腹痛を主訴に近医受診し、子宮体部後壁に約12cmの筋層内筋腫を指摘され、当院へ紹介受診となった。GnRHa療法を6コース施行後にLMを施行した。術後3年で自然妊娠し、帝王切開術による分娩を行った。術中、子宮体部前壁に筋腫の再発を認めたが経過観察とした。分娩1年後にダグラス窩に急速増大する充実性腫瘤を認め、漿膜下筋腫やGIST（gastrointestinal stromal tumor）等も考えられたが、腹腔鏡下手術を施行した。子宮前壁の漿膜下筋腫と、子宮と連続性を認めない腸間膜及び、右後腹膜より発生する筋腫を認め、腹腔鏡下に摘出した。症例2：27歳、月経困難と下腹痛を主訴に近医受診し、子宮体部後壁に8cmの子宮筋腫を指摘され当院へ紹介受診となった。LMを施行し、外来で経過観察をしていたが、術後5年後にダグラス窩に増大傾向のある充実性腫瘤を認めた。筋腫以外にもGIST等の可能性もあったが腹腔鏡下手術を施行した。大網と、左右の仙骨子宮靭帯に子宮と連続性のない筋腫様腫瘤を認め、腹腔鏡下に摘出した。いずれの症例も病理結果はLeiomyomaであった。

【考察】 腹腔鏡下手術は低侵襲で、美容面や術後癒着が少ないなどのメリットから増加している。また、腹腔鏡下手術の普及によりPMなどの合併症の報告も増加している。LM施行時には筋腫の残存に注意する必要があると考えられた。

20. 当院におけるReduced port surgeryの導入と展望

藤田保健衛生大学板種報徳会病院
藤田保健衛生大学*
酒向隆博、安江朗、磯部ゆみ、岡本治美、加藤真希、松岡美杉、西尾永司*、西澤春紀*、塚田和彦*、多田伸、廣田穣*、宇田川康博*

【目的】 腹腔鏡手術の進歩は目覚ましく、ポートの減数化や細径化により、より低侵襲で創整容性に優れたReduced port surgery（RPS）の概念が提唱されている。当施設では2011年1月から積極的なRPS導入を試みており、その経験から得たRPSの得失について報告する。

【方法】 対象は2011年1月から現在までの当施設とその関連病院で実施した腹腔鏡手術症例716例（内RPS 387例）とした。ここでのRPSは、単孔式手術（Single port surgery; SPS）とSPSに1 portを追加した2孔式手術（double port surgery;DPS）の2術式と定義した。トロッカーは臍部に2.5cm横切開によるマルチチャンネルトロッカーを配置し、カメラは主に5㎜斜視鏡とフレキシブルスコープ使用した。切開凝固器具や鉗子類は多孔式手術（multi-port surgery；MPS）と同様の機器を使用し、縫合結紮手技は、MPSと同様に実施した。

【結果】 RPS 387例の内訳は、子宮全摘術91例、筋腫核出術121例、内膜症手術136例、異所性妊娠23例、付属器切除術34例、その他9例であった。SPSでの完遂率は子宮全摘術75/91（82.4%）、筋腫核出術69/121（57.0%）、内膜症手術94/136（69.1%）、異所性妊娠17/23（73.9%）、付属器切除術28/34（82.3%）であり、特にフレキシブルスコープが使用できる施設では子宮全摘術49/52（94.2%）、筋腫核出術31/34（91.7%）、内膜症手術63/73（86.3%）、異所性妊娠10/10（100%）、付属器切除術24/25（96%）という高い完遂率を示した。また、同期間中に教育目的で実施されたMPSによる各術式と比較しても遜色のない成績であった。

【結論】 RPSは、その操作に習熟することは勿論であるが、手術機材の選択も重要な事象である。またRPSによる鉗子操作や縫合の理論を熟知することは、MPSでの手術手技の更なる向上が期待できるものと思われた。

○第4群（14:03～14:57）

21. 造血幹細胞移植後の腟閉鎖3症例に対する手術療法の経験

名古屋第一赤十字病院
安藤智子、柵木善旭、伴真由子、大西貴香、池田沙矢子、横井暁、中山みどり、新保暁子、坂堂美央子、廣村勝彦、宮崎顕、紀平加奈、水野公雄、古橋円

造血幹細胞移植後には、GVHDのひとつとして腟粘膜障害があり、女性ホルモンの欠落による腟萎縮とともに腟閉鎖をきたすことが報告されている。当院でおこなった3症例の腟閉鎖に対する手術療法について報告する。

【症例1】 32歳既婚、G0。26歳で慢性骨髄性白血病のため末梢血幹細胞移植を施行され、以後無月経となった。性交障害を主訴に当科を受診。腟は入口より約2cmで盲端、E/P療法にて腟内に血腫が出現した。手術は鈍的・鋭的に閉鎖した腟壁を剥離して行い、以後経過良好である。

【症例2】 21歳未婚。20歳で先天性免疫不全のためミニ移植施行。Day100にて自然月経発来するも以後不順、不正出血あり。9ヶ月で無月経、下腹痛増強し、腟閉鎖のため手術療法を行った。以後規則的に月経あり、24歳で自然妊娠。妊娠38週で2,880gの児を吸引分娩。

【症例3】 35歳既婚、G0。18歳で急性リンパ性白血病のため骨髄移植。以後無月経のためE/P療法行うも腟閉鎖と診断されたが手術困難と判断された。今回食道内視鏡でHPV陽性と診断され、子宮癌検診のため当科紹介となる。腟は入口約3cmで閉鎖。E/P製剤にて腟内に血腫出現を確認し手術施行したが、癒着部位の肥厚が強く難渋し、経腟超音波を併用した。性交渉は可能となるも夫が単身赴任となり再度狭窄したため9ヶ月後に再手術、以後自己管理をすすめ、経過良好である。

【考察】 造血幹細胞移植後の腟閉鎖は稀な疾患であり、3例中2例は手術治療を断られていた。しかし腟閉鎖が長期にわたるほど手術は困難になる傾向にあり、早期の診断・治療が望ましい。手術に際しては、エストロゲン補充と腟内のじゅうぶんな血液貯留、経腟超音波の併用が望ましいと思われた。手術後の再狭窄予防には、自己管理も必要である。また卵巣機能が保たれていれば妊娠・経腟分娩も可能である。

22. 当院で経験した子宮破裂の3症例

公立陶生病院
北川雅章、犬塚早紀、中田あす香、原紗希、間瀬聖子、小林良幸、小島和寿、浅井英和、岡田節男

【はじめに】 子宮破裂は一般的に1000～2000分娩に1の頻度で起こるとされ、母児ともに重篤な予後をたどる産科緊急疾患である。当院で、これまでの約10年間に3症例を経験したので報告する。

【症例1】 26歳、G2P2。既往に妊娠25週、双胎、胎胞脱出で帝王切開術(逆T字切開)。当院にて健診中、妊娠27週3日に、下腹部痛で救急搬送され、到着時に意識レベルの低下あり、胎盤早期剥離、子宮破裂の疑いで緊急開腹術を施行した。子宮前壁が縦に破裂、胎盤早期剥離所見を認め子宮温存困難と判断し、子宮全摘術および輸血を施行した。児：938g、Ap 0/0。

【症例2】 21歳、G1P1。既往に、妊娠25週に胎胞脱出、骨盤位で、緊急帝王切開術（古典的）。当院にて健診中、妊娠30週3日に、切迫早産で入院した。妊娠33週4日、子宮収縮抑制困難と下腹痛で、緊急帝王切開術を施行した。術中、前回切開創の不全子宮破裂と診断した。児を子宮下部横切開で娩出したのち破裂創面を切除し縫合した。児:2086g、Ap 2/7。

【症例3】 36歳、G3P2。既往に28週、胎内感染の疑いで帝王切開術（古典的）。当院にて健診中、妊娠35週2日に、腹痛高度で来院、性器出血を認めず、胎児心拍モニタリングでvariability乏しく、除脈をみとめたため子宮破裂を疑い緊急帝王切開術を施行した。腹腔内に児を触れ、児と胎盤を娩出したところ、子宮前壁の前回帝王切開時の創部が離解しており、離解部位を縫合閉鎖し子宮を温存した。児：2434gAp 0/0。

【考察】 帝王切開術既往（とくに子宮縦切開）を有する妊娠においては、次回妊娠におけるリスクについて妊婦・家族に十分な説明を行うこと、妊娠中は子宮破裂に対するリスクの評価や予防的対応を考慮すること等が必要と思われた。

23. 当院における母体搬送の検討

JA 愛知厚生連　海南病院
湯川愛、牧野明香里、近藤麻奈美、兒玉美智子、中元永理、前原旬子、和田鉄也、鷲見整

【目的】当院は愛知県海部地区の地域周産期母子医療センターとして母体搬送を受けている。当院における母体搬送症例の現状について検討した。

【方法】期間は平成19年4月から平成24年9月までの5年6ヶ月とし、診療録より情報を得た。

【成績】この期間の搬送は、妊婦210例、褥婦10例であった。妊婦の搬送理由は切迫流早産74例、前期破水34例、妊娠高血圧症候群17例、胎盤早期剥離11例、前置胎盤10例、未受診9例などが多く、褥婦の搬送理由は、産後出血4例、子癇3例などであった。搬送された妊婦のうち、58例が24時間以内に分娩となった。43例が一旦退院し、そのうち18例は紹介元に戻ることができた。搬送後に当院で分娩となった192例のうち、151例が早産となり、帝王切開は92例（うち緊急は76件）であった。当院で出生した児のうち、144例が低出生体重児であった。切迫流早産で搬送となり36週未満で分娩に至った単胎33例を検討したところ、24時間以内に分娩となった症例が14例あった。14例中12例が異常自覚後すぐに前医受診し、10例が翌日までに母体搬送となった。当院来院時6例が子宮口全開大であり、その他3例がBishop score 9点以上であった。

【結論】母体搬送される妊婦は、切迫流早産、前期破水などの胎児適応が多く、早産、帝王切開、低出生体重児の割合が高かった。今後も各科と連携しつつ積極的に母体搬送を受け入れるようにしていきたい。

24. 新生児感染症の発症予測

トヨタ記念病院　周産期母子医療センター　産科
鵜飼真由、吉原雅人、真山学徳、小出菜月、近藤真哉、古株哲也、邨瀬智彦、宮崎のどか、三輪忠人、原田統子、岸上靖幸、小口秀紀

【目的】絨毛膜羊膜炎などの子宮内感染症は、重篤な新生児感染症を引き起こす原因となる。臨床的絨毛膜羊膜炎の診断基準が提唱されているが、最終診断は胎盤の病理組織学的診断によってなされ、新生児感染症にまで進展するかを早期に診断するのは困難である。今回我々は新生児感染症を早期に診断する目的で、臨床経過、母体の理学的所見、羊水の性状、母体血および臍帯血の炎症所見、母体への薬剤投与と新生児感染症との関連性を前方視的に検討した。

【方法】2009年6月から2012年7月までに当院で分娩となった症例のうち、早産、前期破水、羊水混濁、37.5℃以上の母体発熱、母体へのベタメタゾン投与、分娩誘発のいずれかを満たす708例を対象とした。分娩前に母体血を、分娩後に臍帯血を採取し、炎症の程度を評価した。胎盤は病理組織学的検索を行い、絨毛膜羊膜炎の有無を判定した。新生児感染症の診断は新生児科医が行った。

【成績】新生児感染症を発症した26/708例（3.7%）のうち、絨毛膜羊膜炎は21/26例（80.8%）に認めたが、そのうち臨床的絨毛膜羊膜炎の診断基準を満たした症例は4/21例（19.0%）であった。新生児感染症に関するt検定では、羊水混濁、羊水の悪臭、母体の脈拍数、母体血の白血球数とCRP、臍帯血の白血球数とCRPで有意差を認めた。一方、分娩誘発、前期破水、母体へのベタメタゾン投与、母体の発熱、早産、母体への抗菌薬投与では有意差を認めなかった。

【結論】臨床的絨毛膜羊膜炎の診断基準から新生児感染症を予測することは困難であった。新生児感染症の発症予測には、羊水混濁、羊水の悪臭、母体の脈拍数、母体血の白血球数とCRP、臍帯血の白血球数とCRPが有用である可能性が示唆された。また、これらの因子を総合的に判断する必要があると考えられた。

25. 帝王切開瘢痕部妊娠の流産後に多量出血を来たし子宮全摘となった1例

豊橋市民病院、岡崎市民病院*
北見和久、伴野千尋、山口恭平、吉田光紗、廣渡芙紀、寺西佳枝、矢野有貴、小林浩治、高橋典子、岡田真由美、安藤寿夫、河井通泰、榊原克巳*

【諸言】帝王切開瘢痕部妊娠は近年の帝王切開率上昇に伴い報告が増加している。本疾患は妊娠の進行に伴う瘢痕部破裂や流産手術に際しての大量出血など危険性が高く、その管理は慎重に行わなければならない。今回我々は子宮動脈塞栓術（UAE）を施行し止血を得られたが、再出血し子宮全摘術を施行した症例を経験したので報告する。

【症例】症例は27歳4回経妊3回経産。第2子、第3子は帝王切開で分娩。第3子の帝王切開瘢痕部は楔状に欠損した状態であった。第3子分娩後、認識された妊娠はなし。最終月経から12週3日相当で多量性器出血にて当院初診。超音波・CTにて子宮頚部体部境界の右側壁に5cm大のmass認め、帝王切開瘢痕部妊娠の流産が疑われた。胎嚢は認めなかった。血中hCGは75mIU/mLであった。Hb4.6g/dLと低値であり出血コントロール不能であったため他院にてUAE施行し止血を得た。UAE 2週間後に再度多量の性器出血あり受診、再UAEも考慮したが子宮全摘術施行した。病理結果は帝王切開瘢痕部妊娠、嵌入胎盤であった。

【考察】今回我々は帝王切開部瘢痕妊娠の流産後で血中hCGが低下していたにも関わらず多量出血を来たし子宮全摘術となった症例を経験した。

【結論】既往に帝王切開を持つ妊婦については、妊娠を疑ったらできるだけ早期に外来受診するよう普段から周知を行う必要があると思われた。

26. 子宮腺筋症から発生したと考えられた子宮内膜癌の1例

豊橋市民病院
吉田光紗、高橋典子、北見和久、伴野千尋、山口恭平、廣渡芙紀、向麻利、寺西佳枝、矢野有貴、小林浩治、岡田真由美、安藤寿夫、河井通泰

【緒言】卵巣チョコレート嚢胞の異所性内膜は、癌の発生母地となることが知られているが、子宮腺筋症の異所性内膜については、癌の発生報告は稀である。子宮腺筋症由来と考えられる子宮体癌では高分化型類内膜腺癌が多いとされているが、筋層内に発生する病変であるため、子宮内腔面に達していない場合には早期発見が困難である。今回、我々はPET-CT画像を契機に手術にふみきり、子宮腺筋症から発生した子宮内膜癌と診断した1例を経験したので報告する。

【症例】60歳、未経妊。閉経52歳。6年前より多発子宮筋腫のため前医にて経過観察されていた。3年前にCA19-9高値にて精査目的に当院紹介受診された。CA125 60-70U/ml、CA19-9 400-600U/mlと高値で推移するも、消化器疾患は否定的であり、子宮頚部細胞診やCT、MRIで悪性所見を認めなかった。PET-CTでは子宮底部右側の筋腫に集積を認め、活動性筋腫と診断された。その後半年ごとに超音波検査で経過観察していたが、CA125 307U/ml、CA19-9 1191.9U/mlと著明に上昇を認めた。CTやMRIでは著変はなかったが、PET-CTにて子宮底部右側筋腫への集積程度や大きさの増大を認めたため、子宮筋腫の悪性化を否定できず手術を施行した。単純子宮全摘術と付属器切除術を行い、病理検査にて子宮腺筋症部分の類内膜腺癌で病期1B、Grade 1と診断された。子宮内腔の内膜病変は認めなかった。術後、腫瘍マーカーは正常化し、TC療法を6コース施行して再発を認めていない。

【結論】子宮腺筋症由来の子宮内膜癌は稀であり、早期診断が困難であるが、本症例はPET-CT画像の経過から手術にふみきり診断することができた。文献的考察を加えて報告する。

○第5群（14:57～15:51）

27. 筋腫分娩表面に限局した子宮漿液性腺癌の1症例

岐阜市民病院、同病理*
佐藤香月、平工由香、上田陽子、志賀友美、山本志緒理、波多野香代子、柴田万祐子、山本和重、山田鉄也*

【緒言】子宮漿液性腺癌は稀な腫瘍であり、予後不良とされている。今回、我々は筋腫分娩表面に限局した子宮漿液性腺癌の1症例を経験したので報告する。

【症例】41歳女性。2経妊2経産。筋腫分娩とAtypical Glandular Cellsを指摘され、当院紹介初診となった。初診時の診察では筋腫分娩を認め、筋腫表面と子宮頸部の組織診を行ったところ、筋腫表面よりendometrial hyperplasiaが疑われた。前述の所見より、子宮鏡下有茎粘膜下筋腫切出術、子宮内膜全面掻爬を施行した。子宮内膜組織には一部に軽度の増殖性の変化を認めるのみであったが、筋腫の表面には異型性を示す腺上皮が増殖しており、serous adenocarcinomaと考えられた。子宮鏡手術後1か月検診でヒステロスコープを施行、右卵管口付近に隆起性病変を認めたため、後日子宮内膜全面掻爬を施行、病理所見ではadenocarcinomaは認めず、endometrial hyperplasia complexであった。以上の結果よりSerous adenocarcinoma ⅠA期であると考えられ、追加手術の方針とした。腹式単純子宮全摘術を行い、術中迅速病理診断へ提出した結果、内子宮口レベルに筋腫分娩摘出後の瘢痕組織を指摘されたものの、右卵管口の隆起性病変はendometorial polypであり、悪性所見は指摘されず、子宮全摘と腹水細胞診で手術は終了とした。腹水細胞診はclass Ⅰであった。その後の追加治療に関してはご本人が希望されず、現在経過観察中である。

【結語】子宮漿液性腺癌は頻度が低く、さらに筋腫の表面のみに限局した症例は稀である。筋腫分娩と細胞診異常を認める場合、悪性変化も念頭におき、精査を進めていく必要があると思われた。

28. 愛知県におけるベセスダシステム導入後の実態調査

～実施状況に関する第2回アンケート調査より～

愛知県産婦人科医会　悪性腫瘍・老人保健対策委員*
名古屋大学医学部産婦人科**
水野美香***、同委員長　中西透*、副委員長　伊藤富士子*、同医会担当理事　葛谷和夫、同医会会長　近藤東臣

【緒言】2001年改訂のベセスダシステム（TBS）2001は、子宮頸部細胞診の報告様式として世界標準となり、本邦では2008年に厚生労働省から各市町村の検診の指針で、初めてTBSによる報告が許容され、同年、日本産婦人科医会も「ベセスダシステム2001準拠子宮頸部細胞診報告様式」の採用を正式に承認した。2010年6月には、全ての愛知県下の細胞診検査施設に、検査結果にTBSと旧日母分類の併記を勧告。これに伴い、我々は、がん検診推進・精度管理システムの構築と向上の一環として、臨床現場の実態調査を施行した。

【方法】2012年10月に愛知県産婦人科医会会員を対象に、選択式・記述式併用アンケートを用いTBS導入後の情報収集を行った。集計結果は医師単位での回答を示す。

【結果】全会員数の約3割249名が回答。勤務施設は、総合病院85名（34%）、診療所・単科病院148名（60%）、健診センター13名（5%）であり、年齢は20-30才代9.2%、60才以降35.3%を占めた。現在、判定形式に旧日母分類のみ使用しているのは2%、そのうち6割の医師がTBSのへの移行を認知していなかった。不適正検体の頻度は「1%未満」の回答が最も多く、再検査費用の24%は被験者自身が負担していた。ASC-USの頻度は「1－5%」が最も多く、その取扱いで、約6割にHPV testが行われていた。腟部生検を要する症例においては、他院へ紹介する医師が約3割を占め、コルポスコピー下生検は、施行例中の約半数であった。また、自治体のがん検診結果報告書の記載に際し、「要精密検査」、「要再検」の該当者を正しく認識していない医師が約4割を占めた。

【統括】今回の調査で、当県のTBSの高い普及率が確認されたが、現場での問題点も多かった。臨床現場の医師の正しい認識を啓発するとともに、検診システム、検診精度の向上をめざし、今後委員会としては、行政にも改善策を投げかけて行く方針である。

29. 当院で再開腹による staging laparotomy を施行した 20 例の臨床的検討

愛知県がんセンター中央病院
近藤紳司、笹本香織、河合要介、中西透

2010 年版 卵巣がん治療ガイドラインでは、『初回手術で十分な staging が行われていない場合には、再開腹による staging laparotomy を行うことが望ましい。』と記載されている。早期癌では staging laparotomy を行い正しく進行期を決定することで、不必要な術後化学療法を省略することができ、進行癌では腫瘍減量の観点から、術後療法の奏効率および予後を改善し得るからである。今回我々は、2002 ～ 2011 年の 10 年間に初回手術で卵巣癌と診断され、再度 staging laparotomy を当院で施行した 20 症例を対象に臨床的検討を行ったので報告する。対象症例の平均年齢は 45.1 歳（範囲 30.1 ～ 60.0 歳）、FIGO 進行期は I 期が 13 例（Ia 期：8 例，Ib 期：1 例，Ic 期：4 例）、IIc 期が 3 例、IIIc 期が 4 例であった。組織型は漿液性腺癌 7 例（35%）、粘液性腺癌 2 例（10%）、明細胞腺癌 9 例（45%）、類内膜腺癌 1 例（5%）、小細胞癌 1 例（5%）であった。手術は、子宮全摘術＋両側附属器摘出術＋大網切除術が施行された症例が 18 例、後腹膜リンパ節（骨盤・傍大動脈）郭清を行った症例が 15 例で、初回手術から staging laparotomy までの待機期間は、平均 8.1 週（範囲 2.1 ～ 13.1 週）であった。術後化学療法は 6 例に施行し、全例 PTX+CBDCA であった。4 例に再発を認め、3 例が卵巣癌により死亡しており、Kaplan-Meire 法による 5 年無病率は 74.5%、5 年生存率は 68.9% であった。今回検討した症例の多くは、I 期であったが、病変が進行した IIIc 期の症例も 4 例認めた。当日はこれら進行癌症例の経過も一部提示して、若干の考察を加えて報告する。

30. 身長が婦人科がん罹患リスクに及ぼす影響についての検討

名古屋大学、愛知県がんセンター研究所疫学・予防部 *
東真規子、細野覚代 *、松尾恵太郎 *、田中英夫 *

【目的】 高身長であることがリスク要因となるがんの部位があることが報告されているが、婦人科がんに特化した研究はない。そこで我々は子宮頚がん、子宮体がん、卵巣がんに注目し、身長との関連を検討することを目的とした。

【方法】 愛知県がんセンター研究所疫学・予防部では以前より初診患者を対象とした大規模病院疫学研究（HERPACC）を実施している。2001 年 1 月から 2005 年 11 月までに愛知県がんセンター中央病院を初診した子宮頚がん 469 人、子宮体がん 248 人、卵巣がん 159 人と非がんの 10,170 人を用いた症例対照研究を行った。データベースより生活習慣情報と身長、現在と 20 歳時の体重の情報を抽出した。身長、体重はそれぞれ 4 分位で群分けし、年齢、身長、現在の体重、20 歳時の体重、喫煙状態、飲酒状態、初経年齢、妊娠回数、ホルモン補充療法の有無、経口避妊薬使用の有無を調整因子としてロジスティック回帰分析を行った。更に体重による層別化解析を行った。

【結果】 ロジスティック回帰分析では身長とこれらの婦人科がん罹患リスクとの関連は見られなかった。20 歳時の体重による層別化解析では、体重が最も軽かった群において身長と子宮頚がん罹患リスク（傾向 P 値 = 0.022）及び卵巣がん罹患リスク（傾向 P 値 = 0.007）は有意な正の関連を示した。最も低身長群に比べて、最も高身長群の子宮頚がんのオッズ比（95% 信頼区間）は 1.98（1.05-3.71）、卵巣がんでは 2.78（0.90-8.59）であった。子宮体がんではこのような正の関連を認めなかった。一方、現在の体重による層別化解析ではいずれのがんにおいても身長との関連は認めなかった。

【結論】 高身長の人で若い頃にやせていた人は子宮頚がんと卵巣がんのリスクが高まる可能性がある。今後、国内のコホート研究等による検証が必要と思われる。

31. 当科における再発卵巣癌に対するweekly GEM療法の有用性の検討

一宮市立市民病院
小川紫野、小島龍司、澤田祐季、倉兼さとみ、松本洋介、井口純子、松原寛和、岡田英幹、大嶋勉

【背景】卵巣癌においては初回治療で奏効が得られても半数以上の症例で再発が起こる。再発卵巣癌は難治性で、再発卵巣癌に対して推奨される一定の化学療法はなく、臨床の場においてレジメンの選択に苦慮することが多い。再発卵巣癌の治療の目標は治癒ではなく、生存期間の延長、症状緩和、QOLの改善であり、癌とのより良い共存を目指すことが重要となる。

【対象・方法】2011年3月～2012年12月の間で当科における再発卵巣癌に対してweekly GEM療法を施行した症例についてその有用性を検討した。

【結果】症例数は17症例で初回治療からweekly GEM療法施行までの平均期間は30.5ヵ月（15～45ヶ月）、weekly GEM療法以前に施行していたレジメン数は2～4レジメンであった。治療効果はCR 0例、PR 0例、SD 4例、PD 13例であった。SDであった4症例のうち1例はSDを維持し生存治療中である。これらのPDとなるまでの平均施行回数は3.75回（4～8回）、無増悪生存期間（PFS）は中央値で5ヵ月であった。有害事象として血液毒性は、4例全例にGrade 3の好中球減少があり、1例にGrade 2の血小板減少を認めた。2例にGrade 3のHb低下を認め1例に輸血が施行された。Grade 2以上の非血液毒性はみられなかった。

【結論】Weekly GEM療法は再発卵巣癌症例に対して、QOLを保った状態で生存期間の延長を図るという視点において有用なレジメンである可能性が示唆された。

32. 当院における低悪性度子宮内膜間質肉腫の3例

公立陶生病院
中田あす香、浅井英和、小林良幸、犬塚早紀、北川雅章、原紗希、間瀬聖子、小島和寿、岡田節男

【目的】子宮肉腫は全子宮悪性腫瘍のうち4～9％とされ、その中でも子宮内膜間質肉腫は稀で本邦では13%と報告されている。当院で経験した低悪性度子宮内膜間質肉腫3例について報告する。

【症例】症例1は48歳2経妊2経産。不正出血を主訴に来院し、超音波検査にて60mm大の子宮腫瘍を認め、単純子宮全摘術を施行。病理結果はlow grade endometrial stromal sarcomaであった。術後2年で左卵巣のう腫を認め、左付属器摘出術、大網切除術施行したが、悪性所見は認められなかった。術後7年で再発は認めていない。

症例2は43歳2経妊2経産。子宮膣部細胞診classIIIaのため当院紹介受診。コルポ下組織診でsevere dysplasia、円錐切除でCISであった。以後外来にてフォローをしていたが、初診2年後より40mm大の子宮筋腫を認め、増大傾向のため酢酸リュープロレリン4回施行後、腹腔鏡下子宮全摘出術を行った。病理結果はlow grade endometrial stromal sarcoma、I期の結果であった。後日追加で腹腔鏡下両側付属器摘出術を行った。術後4ヶ月で再発を認めていない。

症例3は58歳2経妊2経産。不正性器出血を主訴に近医受診し、内膜細胞診にて疑陽性であり当院紹介受診となった。3ヶ月後、MRIで35mm大の子宮筋腫が認められ、内膜細胞診でclassIV、子宮内膜生検でendometrial stromal sarcomaと診断されたため単純子宮全摘術、両側子宮付属器摘出術、リンパ節郭清を施行した。病理結果はlow grade endometrial stromal sarcoma, I期との結果であった。術後2年で再発を認めていない。

【結論】低悪性度子宮内膜間質肉腫は進展が遅く10年以上経て再発することもあるため、長期間のフォローアップが必要とされる。

33. ダグラス窩子宮内膜症より発生した低悪性度子宮内膜間質肉腫の1例

安城更生病院　病理診断科*
清水裕介、鈴木崇弘、坪内寛文、衣笠裕子、勝佳奈子、中村紀友喜、牛田貴文、深津彰子、菅沼貴康、戸田繁、松澤克治、酒井優*

子宮内膜間質肉腫 endometrial stromal sarcoma(ESS)は子宮悪性腫瘍のうち0.2%の頻度で発生する比較的稀な腫瘍である。ESSは通常、子宮原発の充実性腫瘍として認められる。しかし、ときに卵巣、後腹膜など子宮以外の部位にも発生するが、その頻度はきわめて稀である。また、子宮内膜症の悪性転化はよく知られているが、その多くは卵巣に発生し、組織型も類内膜腺癌や明細胞癌が多い。今回我々は、ダグラス窩子宮内膜症から発生したlow grade ESSの症例を経験したため報告する。

症例は45歳女性2経妊2経産、不正性器出血と月経困難を主訴に2006年11月受診。初診時、肉眼的に後膣円蓋に多発性の易出血性有茎性ポリープが確認された。病理学的に腺過形成を伴うポリープと診断され、MRIにてダグラス窩の腫瘤性病変が後膣円蓋を穿破し膣内へ発育していた。20歳代に腹腔鏡にて子宮内膜症と診断されており、ダグラス窩子宮内膜症の膣内進展と考え、偽閉経療法が開始された。2011年7月まではダグラス窩腫瘤と膣内病変は偽閉経療法により縮小するも終了後増大した。手術の同意が得られず、反復投与にて保存的に経過観察した。2012年8月に腫瘍増大とともに直腸膣瘻が確認され、偽閉経療法により縮小しないため、子宮、両側付属器とともにダグラス窩腫瘤を含めた直腸合併切除、ストーマ造設術を施行した。病理検査の結果、ダグラス窩子宮内膜症より発生するLow Grade ESS診断された。免疫染色においてはCD 10, estrogen receptor, progesterone receptor, keratinが陽性であった。現在、再発所見は確認されずに経過している。

○第6群（15:51～16:45）

34. 子宮肉腫・癌肉腫の術前診断における画像診断の有用性

岐阜大学
村瀬紗姫、伊藤直樹、川島英理子、小倉寛則、早崎容、森重健一郎

【目的】子宮の腫瘤は女性に頻発する疾患であるが、筋腫と肉腫の鑑別診断は非常に困難で、結果過剰な治療となることも多い。今回は、肉腫の術前診断における画像診断の有用性を検討した。

【方法】2005年より2012年末までに当院で術前に画像診断がなされ、手術および病理検査が施行された肉腫30例について検討した。

【成績】症例の年齢は35～83歳（平均56.2歳）。主訴は下腹部腫瘤が14例、性器出血14例、月経困難症1例、尿閉1例であった。手術は13例が単純子宮全摘術および付属器切除。13例で準広汎子宮全摘術および付属器切除が施行された。1例は腹腔内播種により、試験開腹で終わった。残り3例は初回手術では核出術施行したが、その後2例で単純子宮全摘術、1例で準広汎子宮全摘術を追加した。病理診断と術前診断との比較では、平滑筋肉腫と診断された7例は、5例が平滑筋肉腫、1例が未分化子宮内膜肉腫、1例が平滑筋腫の術前診断。その他、平滑筋由来の腫瘍では、2例の異型平滑筋腫が術前平滑筋肉腫、STUMPが平滑筋腫、脂肪肉腫が卵巣癌腹膜播種と診断されていた。子宮内膜間質腫瘍では、4例が未分化子宮内膜肉腫と病理診断されたが、術前診断は1例が平滑筋肉腫、2例が未分化子宮内膜肉腫、1例が平滑筋腫だった。低悪性度子宮内膜間質肉腫の2例で、1例が同様、1例で平滑筋腫の術前診断だった。混合腫瘍では、12例の癌肉腫が病理診断され、術前診断は4例が癌肉腫、5例が子宮内膜癌、1例で未分化子宮内膜肉腫、1例で子宮溜血腫、1例で平滑筋肉腫だった。腺肉腫の1例は術前も同診断であった。

【結論】混合腫瘍ではすべてが悪性を示唆する術前診断であった。術前良性と判断されたものは、低悪性度の腫瘍やSTUMPなど病理でも悪性度の判定の難しい症例が含まれていた。

35. 鎖骨上窩リンパ節再発を認めた婦人科癌の予後に関する検討

藤田保健衛生大学
宮崎純、鳥居裕、大脇晶子、小川千紗、河合智之、大江収子、河村京子、加藤利奈、長谷川清志、宇田川康博

【目的】鎖骨上窩リンパ節再発を有する婦人科癌は予後不良とされている一方で、長期生存が可能であった症例も報告されている。しかしながら、それらの多くは症例報告であり、まとまったシリーズでの検討はほとんどなく、その予後や予後に影響を与える因子に関しては不明である。そこで今回、鎖骨上窩リンパ節再発を認めた婦人科癌症例に関して後方視的に検討を行った。

【方法】2002～2011年に治療を行った子宮頸癌262例、子宮体癌215例、卵巣癌203例中、初回治療後に鎖骨上窩リンパ節再発と診断され、治療を施行した22例（頸癌14例:5.3%、体癌3例:1.3%、卵巣癌5例:2.4%）を対象とした。それらの予後（PFS、OS）を比較し、各癌腫の臨床病理学因子（年齢、初回ステージ、組織型、pN分類、再発までの期間、治療法、他臓器同時再発の有無）と予後との関連を検討した。

【成績】鎖骨上窩リンパ節再発が診断された時点からの頸癌、体癌、卵巣癌の5年PFSはそれぞれ14.3%、0%、40.0%（PFS中央値:4ヶ月、1ヶ月、24ヶ月）、5年OSは31.3%、0%、60.0%（OS中央値:12ヶ月、6ヶ月、not reached）で、体癌の予後は不良であった。各癌腫の予後と年齢、ステージ、組織型、pN分類、再発までの期間との関連は明らかではなかった。鎖骨上窩リンパ節への孤発性再発は6例（頸癌4例、卵巣癌2例）で、それらは他臓器同時再発症例と比較して、症例数は少ないものの予後良好であった。無病生存が得られた6例（頸癌3例、卵巣癌3例）中5例は孤発性再発で、頸癌ではCCRTが、卵巣癌では化学療法が2例に、摘出＋化学療法が1例に施行されていた。

【結論】鎖骨上窩リンパ節再発を認めた子宮体癌の予後は極めて不良であった。一方、子宮頸癌、卵巣癌で他臓器同時再発を認めない孤発性再発例は、集学的治療にて長期予後を期待できる可能性が示唆された。

36. 子宮破裂を伴った侵入奇胎の一例

三重大学
前田佳紀、二井理文、久保倫子、南　結、塩崎隆也、田畑務、池田智明

【緒言】絨毛性疾患の管理が十分に行われるようになった今日、侵入奇胎が子宮破裂をきたすことは非常に稀であり報告例も少ない。しかし子宮破裂を来たした場合は死に至り得る。今回出血性ショックを来たすも救命し得た子宮破裂を伴った侵入奇胎の一例を経験したので報告する。

【症例】23歳女性。妊娠反応陽性にて最終月経より8週、近医受診したが子宮内に胎嚢がなく、10週に子宮内に小嚢胞の集簇を指摘され胞状奇胎が疑われた。11週に子宮内容清掃術が施行された所、摘出標本の病理診断は部分胞状奇胎であった。その後外来フォローされていたが子宮内に胞状奇胎の遺残像が認められ再度子宮内容清掃術が施行された。その後hCGの下降が緩徐で左付属器付近に45×30mmの腫瘤像を指摘され、奇胎娩出後hCG存続症と診断された。他院紹介予定であったが、23週に腹痛および意識低下があり当院に救急搬送された。来院時、腹腔内出血による出血性ショック状態であった。緊急で開腹したところ、腹腔内に1500mlの出血があった。子宮後壁左側に暗赤色に変色し膨隆した部分があり、同部位からの持続出血を認めた。この病変部位と子宮内腔とに交通があることが分かり侵入奇胎（子宮壁穿通）と診断した。病変を可能な限り除去した後、同部位を結節縫合した。しかし縫合部位から持続出血があり左子宮動脈を結紮・切断したところ、出血は治まり手術を終了した。術後CT検査上、肺に径30mm以上の多発転移を認め臨床的絨毛癌と診断した。術後化学療法を行ったところhCGは陰性化した。

【結語】出血性ショックを来たした子宮破裂を伴う侵入奇胎を救命し、さらに妊孕性を温存できたので報告した。

37. 診断に苦慮した貯留嚢胞の1例

伊勢赤十字病院
鈴木僚、關義長、山脇孝晴、西村公宏、能勢義正

卵巣から分泌される液体は、腹膜で吸収される。手術や外傷によって周囲の空間が閉鎖され、吸収力が低下した場合、貯留嚢胞が形成される。診断が確定すれば保存的加療で経過観察となるが、実際は卵巣腫瘍として開腹手術を行った所見で判明することが多いといわれている。今回我々は原因不明の大量腹水から精査、経過観察をし、貯留嚢胞の診断に至った1例を経験したため、若干の文献的考察を含め、報告する。
症例は23歳、0経妊。既往歴は0歳で胎便性腹膜炎のため、小腸部分切除及び右卵巣切除術を施行された。下腹部痛、腰痛を主訴に近医受診。採血データではCA19-9　78.3U/ml と高値、腹部超音波断層法で大量の腹水、隔壁を伴う嚢胞性病変が認められ、卵巣腫瘍の疑いで当院を紹介された。腫瘍マーカーはCA125　26.6U/ml、CA19-9　94.6U/ml。経膣超音波では左卵巣は径3.4cm 34mm×24mm、子宮は正常大、ダグラス窩に液体貯留が認められた。CTでは左卵巣は径27mm×16mm、機能性嚢胞が認められ、骨盤内には腹水が認められた。他臓器には有意な所見は認められなかった。MRIでは腹水以外に異常所見は認められなかった。婦人科病変が認められず、消化器内科に依頼し、腹水穿刺されるも異常所見は認められなかった。手術を希望されず、腹水穿刺で外来経過観察され、精査のため入院となった。消化器病変、膠原病、甲状腺、PET-CTを含め、精査されるも異常所見は認められなかった。その後外来経過観察の中で、腹水の増量と卵巣の腫大が同期しており、CTで腹水貯留の左右不均等、肥厚した腹膜による被胞化を認め、貯留嚢胞の診断となった。現在、低用量ピルを内服し、腹水貯留は軽快傾向であり、外来経過観察中である。月経周期を有し、手術既往のある患者で、腹腔内に左右非対称の腹水貯留が認められた場合、貯留嚢胞も念頭において診療に臨むべきである。

38. 卵巣血管腫の一例

三重県立総合医療センター
高倉翔、田中浩彦、鳥谷部邦明、千田時弘、伊藤譲子、朝倉徹夫、谷口晴記

【諸言】 卵巣血管腫は稀な卵巣腫瘍であり、論文報告があるのは約50例である。卵巣血管腫の成因は、成熟奇形腫の一種とする説、過誤腫の一種とする説等あるが、現在は不明である。今回、我々は卵巣血管腫の一例を経験した。

【症例】 33歳女性、4経妊2経産。第2子出産後の一ヶ月健診時に右卵巣腫大を指摘され、当院紹介受診となった。身体所見は特記事項なし、血液検査も血算、生化学ともに異常はなかった。エコーでは右卵巣にacoustic shadowを伴う充実性37mm大の腫瘤が認められ、MRIではT1強調画像、T2強調画像ともに低信号を示していた。子宮、左付属器に異常所見はなく、腹水、リンパ節腫大は認めなかった。術前診断として、石灰化を伴う卵巣腫瘍、線維腫やBrenner腫瘍を考えていた。腹腔鏡下付属器切除術（TANKO）を施行した。摘出された右卵巣の組織所見は、血管内皮に裏打ちされた海綿状構造の集簇で、内腔には赤血球を含んでいた。また、血栓および硝子化・石灰化を伴っていた。以上より、卵巣海綿状血管腫と診断した。

【結語】 今回は、一ヶ月健診時に偶然発見された卵巣血管腫の一例であった。多くは無症状であるが、大きくなると茎捻転や腫瘍自体の圧迫による急性腹症を合併したり、また血小板減少症や他臓器の血管腫、間質の黄体化等を伴うこともある。その可能性も念頭に置いて診療にあたる必要があると考えられた。これまでの報告が少ないため、その成因を含め文献的考察を加えて報告する

39. IUDの関与が疑われた骨盤腹膜炎、敗血症性ショックを来した劇症型A群溶連菌感染症の1例

岐阜市民病院　第二内科*
上田陽子、佐藤香月、山本志緒理、柴田万祐子、
波多野香代子、平工由香、山本和重、高木結衣*

今回我々は、IUDからの骨盤腹膜炎と考えられた劇症型A群溶連菌感染症治療例を経験したので文献的考察を含め報告する。症例は37歳、3回経妊2回経産婦。39℃の発熱と腰痛、心窩部痛にて当院内科受診。来院時、収縮期血圧60mmHgとショックバイタルであり、内科へ緊急入院となった。両側腰部叩打痛と下腹部圧痛を認め、血液検査でCRP 33.92mg/dl、CTでは、下部消化管の浮腫状変化と、ダグラス窩の液貯留像、子宮内にIUDを認めた。IUDからの骨盤腹膜炎が疑われ当科へ紹介、IUDを抜去しダグラス窩穿刺施行すると、膿性腹水が吸引された。敗血症性ショックの診断で、血液培養・ダグラス窩穿刺液培養等の各種培養検査提出と同時に、大量補液・カテコラミン投与による抗ショック療法及び広域抗生剤全身投与とグロブリン投与による感染症治療を同時に開始した。治療開始後も再度ダグラス窩に液貯留を認め、数回の穿刺ドレナージを要した。全身状態は徐々に改善し、第17病日に独歩にて退院となった。後日判明した細菌培養結果は、ダグラス窩腹水よりA群溶連菌が検出され、劇症型A群溶連菌感染症による骨盤腹膜炎の最終診断となった。

劇症型A群溶連菌感染症は、発熱・筋肉痛・下痢など、感冒様症状から始まり、急激な経過で多臓器不全、ショック状態へ進行することが知られている。

感染経路としては、上気道から侵入し、様々な外毒素とともに多量のサイトカインが血行性に散布され劇症化するというものが一般的であるが、本症例は先行する上気道症状を全く認めておらず、IUDの関与が考えられた。

MEMO