第129回

東海産科婦人科学会
プログラム

日　時　　平成23年9月11日(日)

場　所　　じばさん三重　6階ホール
三重県四日市市安島1丁目3番18号
電話(0593)53−8100

会　長　　三重大学医学部産科婦人科　田畑　務

会場ご案内

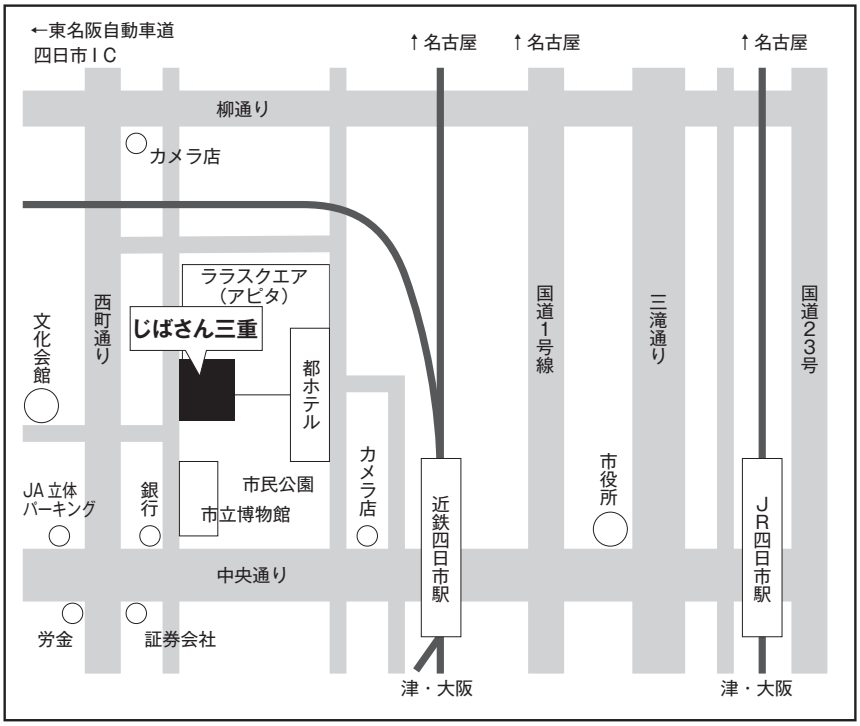

○近鉄四日市駅より徒歩5分

※公共交通機関にて、お越しください。「じばさん三重」には駐車場がございません。ララスクエア（アピタ）に駐車場がございますが、有料になりますので、ご了承ください。

東海産科婦人科学会

※学会参加費は￥1,000を当日いただきます
（評議員の先生は昼食代￥1,000を当日いただきます）

第 129 回　東海産科婦人科学会次第

１．理 事 会 …… 9：00～ 9：20

２．開　　会 …… 9：30

３．一般講演（No.1～No.16） …… 9：30～11：54

４．評議員会 …… 12：00～12：30

５．総　　会 …… 13：00～13：15

６．一般講演（No.17～No.39）…… 13：15～16：42

７．閉　　会 …… 16：45

演者へのお願い

１．一般演題の講演はＰＣによる発表のみです。
２．一般演題の講演時間は**１題６分間、討論時間は１題３分間**です。時間厳守でお願い致します。
３．発表はＰＣによるプレゼンテーションで行います。アプリケーションはWindows版Power Point 2003,2007,2010とさせていただきます。なお、動画は不可とさせて頂きます。
４．保存ファイル名は**「演者名（所属施設名）」**として下さい。
５．フォントはＯＳ標準のもののみご用意致します。画面レイアウトのバランス異常を防ぐため、フォントは「ＭＳゴシック」「ＭＳ明朝」をお薦めします。
６．メディアを介したウイルス感染の事例がありますので、最新のウイルス駆除ソフトでチェックして下さい。
７．**当日はバックアップとしてＵＳＢメモリーをご持参下さい。**
８．スライド操作は演者ご自身で行って頂きます。
９．ＰＣの動作確認を行います。**演者の方は発表の40分前までに受付**をすませて下さい。
10．**発表データは９月２日(金)17:00(必着)までにe-mailにて三重大学産科婦人科学教室へご送付をお願い致します。(sanf-mie@clin.medic.mie-u.ac.jp) 当日の変更は不可とさせて頂きます。**

プ ロ グ ラ ム

理事会（9：00～9：20）

開　会（9：30）

一般演題

第１群（9：30～10：42）　座長　杉浦真弓　教授

１．胎児 OEIS　complex の２例
……　名古屋市立大学・後藤志信　他

２．一児に胎児発育遅延を認めた双胎妊娠症例の検討
……　一宮市立市民病院・倉兼さとみ　他

３．IUGR として管理中に、胎児心拡大及び肝腫大から胎内発症の一過性骨髄増殖症を疑った 21-trisomy の１例
……　岐阜県立多治見病院・井本早苗　他

４．当科における胎児骨系統疾患の検討
……　名古屋市立大学・大林伸太郎　他

５．健児を得た透析患者の２例
……　愛知厚生連海南病院・近藤麻奈美　他

６．低置胎盤が改善し経腟分娩を行ったが、産後大量出血にて子宮全摘術となった２症例
……　安城更生病院・勝　佳奈子　他

７．胆道閉鎖症術後妊娠２症例３妊娠の報告
……　名古屋大学・山田英里　他

８．産褥子宮内反症を繰り返した一例
……　名古屋第一赤十字病院・三宅菜月　他

第２群（10：42～11：54）　座長　杉山　隆　准教授

９．周産期心筋症の発症予測
……　トヨタ記念病院・邨瀬智彦　他

10．妊娠リスクスコアによるハイリスク妊娠の集約化とローリスク妊娠の分散化
……　トヨタ記念病院・近藤真哉　他

11．妊娠中、産褥期における PIH 妊婦の活性酸素・抗酸化因子のバランス機構
……　蒲郡市民病院・森　稔高　他

12．唾液アミラーゼ活性で選択的帝王切開術前後のストレス度の測定
……　中濃厚生病院・山際三郎　他

13．妊娠高血圧症候群における肥満の影響に関する検討
……　江南厚生病院・大渓有子　他

14．当院におけるＰＩＨの臨床的検討
……　岐阜県総合医療センタ・反中志緒理　他

15．子癇の２症例－子癇における血圧評価について－
……　名古屋市立西部医療センター・鈴木佳克　他

16．産褥期に可逆性脳血管攣縮症候群を発症した一例
……　三重大学・西岡美喜子　他

評議員会（12：00～12：30）

総　　会（13：00～13：15）

第３群（13：15 ～14：18）　座長　若槻明彦　教授

17. バルーンタンポナーデ法が著効した、ジエノゲスト使用中に急性大量出血を来した子宮腺筋症の一例
……　名古屋第二赤十字病院・西野公博　他

18. 腹式子宮全摘出後に性交渉により腟断端離開をきたした２例
……　名古屋第一赤十字病院・鈴木一弘　他

19. フォーリーカテーテルをメルクマールとし子宮鏡下中隔切除術を施行した多発筋腫合併完全子宮中隔の一例
……　名古屋大学・近藤美佳　他

20. 術後癒着から見た妊孕能温存手術としての腹腔鏡下子宮筋腫核出術の有用性について
……　岐阜市民病院・志賀友美　他

21. 子宮筋腫のために通常の人工妊娠中絶術が困難であった４例
……　名古屋第一赤十字病院・伴　真由子　他

22. 長期経過を有する虫垂炎にて妊娠22週回盲部切除を要した一例
……　市立四日市病院・小田日東美　他

23. 妊娠９週に卵巣過剰刺激症候群を発症した一例
……　三重大学・渡邊純子　他

第４群（14：18～15：12）　座長　吉川史隆　教授

24. 初回治療後１ヶ月で肺転移、骨転移を発症した悪性Brenner腫瘍の一例
……　公立陶生病院・北川雅章　他

25. ドキソルビシン塩酸塩（ドキシル）投与により間質性肺炎を呈した１例
……　豊田厚生病院・松山幸代　他

26. Sister Mary Joseph's nodule様腫瘤を呈した臍部異所性内膜症から卵巣癌が発症した１例
……　豊川市民病院・淺野恵理子　他

27. Gliomatosis　Peritoneiを伴っていた右卵巣未熟奇形腫の１例
……　愛知厚生連海南病院・兒玉美智子　他

28. 異所性胞状奇胎の１例
……　名古屋第二赤十字病院・白藤寛子　他

29. 脱エタノール化パクリタキセルの臨床への応用
……　愛知医科大学・大林幸彦　他

第５群（15：12～15：57）　座長　長谷川清志　准教授

30. 子宮頚癌IA-IIA期の手術症例の予後因子の検討～手術待機期間は予後因子と成り得るのか?～
……　名古屋大学・梅津朋和　他

31. 早期診断に細胞診が有用であった微小浸潤子宮頸部明細胞腺癌の１例
……　三重県立総合医療センター・吉田佳代　他

32. 子宮頸癌術後は、いかにフォローアップすべきか？

…… 愛知県がんセンター中央病院・廣澤友也　他

33. 子宮頚癌に対する同時化学放射線療法の治療成績

…… 豊橋市民病院・山口恭平　他

34. 傍大動脈リンパ節転移を認めた STUMP の一例

…… 岐阜大学・市橋享子 他

第６群（15：57～16：42）　座長　森重健一郎　教授

35. 子宮体部原発 alveolar rhabdomyosarcoma の一例

…… 名古屋市立大学・西川隆太郎　他

36. 子宮体部 G3 腺癌の臨床的特徴

…… 藤田保健衛生大学・河合智之　他

37. 子宮体癌の再発発見契機に関する後方視的検討

…… 名古屋大学・内海　史　他

38. 黄体ホルモン療法により生児を得た若年子宮体癌（類内膜腺がんＧ３）の一例

…… 岐阜大学・大塚祐基　他

39. 子宮筋腫で子宮摘出後 27 年を経過して発症した Intravenous leiomyomatosis of the uterus の１例

…… 愛知医科大学・大山由里子　他

閉　会（16：45）

演 題 抄 録

第１群（9：30～10：42）

１．胎児 OEIS　complex の２例

名古屋市立大学　産婦人科[1]　小児科[2]　小児外科[3]
泌尿器科[4]　脳神経外科[5]　麻酔科[6]
藤田保健衛生大学　小児外科[7]
後藤志信[1]、鈴森伸宏[1]、小林正明[1]、大林伸太郎[1]、
北折珠央[1]、杉浦時雄[2]、加藤稲子[2]、近藤知史[3]、
鈴木達也[7]、林祐太郎[4]、片野広之[5]、笹野　寛[6]、
杉浦真弓[1]

【緒言】OEIS（Omphalocele-Extrophy-Imperforate anus-Spinal defect）complex は、臍帯ヘルニア、総排泄腔外反、鎖肛、脊椎病変を認める、20～40 万出生に1例と報告される稀な疾患である。今回OEIS complex の２症例を経験したので報告する。

【症例 1】31 歳 1 回経産婦。自然妊娠成立、近医で妊婦健診施行。妊娠 23 週 6 日に二分脊椎、臍帯ヘルニアを疑われ当科紹介。胎児 MRI にて胎児の膀胱が確認できず総排泄腔外反が疑われた。36 週 0 日帝王切開術施行し 2426g、Ap8/9 にて出生、OEIS complex と診断された。羊水は胎便による黄土色の混濁を認めた。外性器からは性別の判断が困難であり、児の末梢血染色体検査では 46,XX であった。呼吸循環動態は良好で日齢１から内反足に対するギプス矯正を開始、日齢 16 に総排泄腔外反修復術、日齢 42 に脊髄髄膜瘤修復術を施行した。術後経過は良好で日齢 73 で退院となった。

【症例 2】35 歳、初産婦。IVF-ET による妊娠成立後、近医で妊婦健診施行され、妊娠 10 週で NT 肥厚の指摘あり、16 週での羊水染色体検査では 46,XY であった。25 週で臍帯ヘルニア、心奇形、IUGR を指摘され当科紹介。胎児 MRI にて、外陰部は総排泄腔外反に特徴的な象の鼻様の形状を呈していた。37 週 1 日に帝王切開され、児は 2214g、Ap9/9、OEIS complex に左心低形成症候群を合併していた。日齢 22 に総排泄腔外反修復術、日齢 29 に肺高血圧症に対し両側肺動脈絞扼術施行し、生後 4 カ月で心臓血管外科にて Norwood+Glenn 手術後循環不全となり夭逝した。

【考察】OEIS complex は 1978 年 Carey らによって最初に報告された後、文献的には日本で 7 例、海外で約 300 例の報告がある。染色体異常を伴わず散発性に発生し、遺伝形式や発症要因はよくわかっていないが、IVF-ET との関連を示唆する報告もある。心奇形の合併は稀で、再建術の確立された近年、生命予後は良好である。出生後早期より集学的治療を要することから出生前診断は重要な役割を占め、診断のために胎児 MRI は有用であると考えられた。

２．一児に胎児発育遅延を認めた双胎妊娠症例の検討

一宮市立市民病院　産婦人科
倉兼さとみ、小川紫野、澤田祐季、安藤茉衣子、
松本洋介、岡田英幹、松原寛和、大嶋　勉

【目的】MD 双胎における双胎間輸血症候群（TTTS）および selective FGR は、胎児死亡や新生児死亡のリスクが高いとされるが、DD 双胎においても一児が FGR となり、厳重な周産期管理を必要とする症例が存在する。今回、一児に FGR を認めた双胎妊娠症例の妊娠経過と児の予後について検討した。

【対象】2007 年 1 月から 2011 年 6 月までに当院で分娩となった全双胎妊娠 155 症例（MD 双胎 47 例、DD 双胎 108 例）のうち、一児の体重が－1.5 SD 以下で他方の児が正常発育している双胎 53 例（MD 双胎 16 例、DD 双胎 37 例）を対象とした。

【結果】在胎週数（MD 35.3［27.4-38.6］、DD 35.3［27.0-38.5］）、出生体重（lager twin： MD 2277［968-2856］g、DD 2283［960-2934］g、smaller twin ：MD 1819[704-2410]g、DD 1835[764-2398]g）、discordant rate（MD 20.3［9.1-41.7］%、DD 19.1［9.3-54.4］%）

①TTTS 症例 1 例、臍帯動脈血流異常を認めた症例は 4 例（MD1 例、DD3 例）あり、MD 双胎 1 例と DD 双胎 1 例は 27 週で帝王切開による termination となり、PDA 開存症 2 例、大動脈縮窄症 1 例、IVH1 例を認めた。TTTS 症例は 31 週の分娩で児の予後は良好だった。

②臍帯動脈血流異常を認めた DD 双胎 2 例は染色体異常（18 trisomy、21 trisomy）だった。

③MD 双胎 14 例中 7 例、DD 双胎で 37 例中 11 例に臍帯の卵膜付着・辺縁付着を認めた。

【結論】今回の検討では、臍帯動脈血流異常と在胎週数が予後不良因子であった。多くの一児 FGR は臍帯付着部異常など胎盤占有領域の不均衡による潜在的機能不全であり、血流不均衡を伴わなければ必ずしも予後不良とはいえないと考えられた。

演 題 抄 録

3. IUGRとして管理中に、胎児心拡大及び肝腫大から胎内発症の一過性骨髄増殖症を疑った21-trisomyの1例

岐阜県立多治見病院、同小児科*、
名古屋第一赤十字病院　新生児科**
井本早苗、森　正彦、山田純子、中村浩美、竹田明宏、荒川　武*、大城　誠**

一過性骨髄増殖症（transient abnormal myelopoiesis：TAM）は、主に21-trisomyに発症する類白血病状態であり、ダウン症児の約10%に合併する。その予後は数カ月で自然軽快するものから、多臓器不全より死亡に至るものまで様々である。 今回、妊娠23週に胎児発育不全を指摘され、その後胎児心拡大及び肝腫大を認め、胎内発症のTAMを疑った21-trisomyの1例を経験したため報告する。

【症例】29歳G1P0。不妊治療後妊娠にて当科受診し、妊娠23週に胎児発育不全を指摘され、妊娠26週より入院となった。入院後子宮収縮の増加とsinusoidal patternを認め、塩酸リトドリンの点滴を開始した。妊娠32週の超音波検査にて少量の腹水を認め、妊娠33週には心拡大及び肝腫大を認めた。 ただし、BPDは正常でFL/HLは−2.6SDであり、21-trisomyの胎内発症のTAMを疑った。 妊娠33週6日にはsinusoidal patternの増加と胎児心拡大及び肝腫大の進行を認め、緊急帝王切開術となった。 児は2136g、Ap6/8で出生し、顔貌から21-trisomyが疑われた。 出生時の血液所見は、白血球数:1,114,000μ/L（芽球数79%）、Hb値:6.8g/dL、血小板数:21.5万/μL、GOT/GPT:54/37IU/L、LDH：2,553IU/Lであった。 肝腫大および肝機能障害の悪化から、化学療法目的で転院となった。 現在血小板低値に経過観察中である。

【結語】当科では、妊娠22週以後の出生前診断を目的とした染色体検査は、予後不良と思われる染色体異常を疑う症例に施行してきた。 しかし今回の症例では、新生児医療移行への至適時期の決定が重要であり、21-trisomyも出生前診断の必要性が示唆された。

4. 当科における胎児骨系統疾患の検討

名古屋市立大学大学院医学研究科　産科婦人科・臨床遺伝医療部
東京都立小児総合医療センター　放射線科*
大林伸太郎、鈴森伸宏、林裕子、水谷栄太、後藤志信、西村　玄*、杉浦真弓

【緒言】骨系統疾患は骨や軟骨の発生発達不全により発症する疾患で、200 種類以上の疾患が存在する。胎児超音波や胎児 CT により出生前診断される症例が増えており、正確な診断と生命予後、それに基づく両親に対する充分な遺伝カウンセリングが大切である。

【対象】2004 年から 2011 年で出生前に骨系統疾患を疑われた10例の両親の年齢、生殖補助医療の有無、疾患名、分娩様式、予後、遺伝子解析などを後方視的に検討した。

【結果】母体平均年齢は32.4歳、父親平均年齢は36.7歳。10例中、9例は自然妊娠であり、生殖補助医療による妊娠は 1 例であった。疾患は Thanatophoric dysplasia type 1 が3例、Osteogenesis Imperfecta Ⅱが 2 例、Osteogenesis Imperfecta Ⅲが 2 例、Achondroplasia が2例、Hypophosphatasia が1例であった。胎児CT施行例は4例であった。胎児超音波検査による胎児大腿骨長(FL)の平均は-6.68SD であり、Thanatophoric dysplasia type 1 の 3 例の平均は-7.01SD であった。出生前診断と出生後診断の一致例は7例であった。分娩様式としては6例が帝王切開術、4 例は経腟分娩で 3 例は選択的流産であった。生児 7 例中、3 例は出生直後に気管挿管され、全て Thanatophoric dysplasia type 1 であった。生児7例のうち、6 例は現在も生存している。出生児の遺伝子解析施行例は4例で、内訳は Thanatophoric dysplasia type 1 で *FGFR3* Arg248Cys 変異、Achondroplasia で *FGFR3* G380R 変異、Osteogenesis Imperfecta Ⅱで *COL1A1* に G476R 変異、Hypophosphatasia で *TNSALP* 1559T del を認めた。再発率を考慮して両親の遺伝子解析を施行された症例は2例あった。

【結語】骨系統疾患は胎児超音波と胎児CTにより高い精度で出生前診断が可能であることが確認された。Thanatophoric dysplasia type 1 では全例人工呼吸管理が必要になるなど症例により予後に差があり、出生前後の正確な診断と遺伝カウンセリングが重要であることが示唆された。

演 題 抄 録

5. 健児を得た透析患者の２例

愛知厚生連海南病院、同腎臓内科*
近藤麻奈美、和田鉄也、湯川　愛、兒玉美智子、
中元永理、鷲見　整、山本恭史
谷本一美*、鈴木　聡*

【緒言】透析患者の多くは卵巣機能不全の状態にあり、妊娠率は低い。また妊娠しても流早産、IUGR、周産期死亡を来たしやすい。以前に我々は１例の健児を得た透析患者を経験し、報告していたが今回もう一例でも健児を得ることができたため、合わせて報告する。

【症例 1】39 歳、G0P0、Ⅰ型糖尿病を５歳に発症、20 歳時糖尿病性網膜症により完全失明。29 歳で糖尿病性腎症による腎不全で血液透析を導入した。今回、自然妊娠し妊娠 18 週に無月経を主訴に当科初診。初診後、血液透析は週３回から週４回(計 20 時間)に変更した。妊娠 26 週より切迫早産に対してリトドリン内服治療を行い、妊娠 28 週には管理入院し、安静とした。児の成長は良好であったが成長が緩徐になったため妊娠 34 週に帝王切開を施行し 1768g の男児を出生した。Ap8/8 点。児に明らかな奇形なし。修正在胎週数 40 週に退院した。

【症例 2】30 歳、G1P0、28 歳で先天性腎形成異常による慢性腎不全のため血液透析を導入した。自然妊娠後、妊娠判明後透析を週３回から４回（計 18 時間）に変更した。妊娠 29 週より IUGR を来たし始め、31 週の外来受診時に CTG 上変動一過性徐脈をきたしたために入院し、同日帝王切開術を施行し 920ｇの女児を出生した。Ap1/4 点。NICU 入院中、児の成長は良好であり修正在胎週数 41 週 1 日に退院。その後知的発達・運動発達ともに問題なし。

透析患者の出産例には母児共に影響が大きく、血圧、体重、貧血等のコントロールには慎重を要する。今回我々は、健児を得た透析患者２例の妊娠・分娩を経験したため、これに文献的考察を加え報告する。

6. 低置胎盤が改善し経腟分娩を行ったが、産後大量出血にて子宮全摘術となった 2 症例

安城更生病院
勝 佳奈子、戸田　繁、衣笠裕子、清水裕介、
鈴木麻美子、中村紀友喜、牛田貴文、深津彰子、
澤田雅子、菅沼貴康、鈴木崇弘、松澤克治

今回我々は、低置胎盤が改善し経腟分娩を行ったが、産後大量出血にて子宮全摘術となった 2 症例を経験したので報告する。

【症例 1】41 歳、1 経妊 1 経産。円錐切除術既往あり。妊娠 22 週で後壁優位の前置胎盤を認めたが、28 週で低置胎盤となり、30 週で内子宮口～胎盤下縁間距離が 2cm 以上となったため、経腟分娩の方針とした。妊娠 37 週 5 日、陣痛発来にて入院し、3130g の児を経腟分娩。胎盤娩出直後より多量の子宮出血あり。子宮収縮剤投与・子宮双手圧迫等の処置にても出血軽減せず、緊急子宮動脈塞栓術を施行。しかし帰室直後より再度強出血あり、子宮温存は不能と判断し子宮全摘術を施行した。子宮全摘までの総出血量は 3586mL。RCC16 単位、FFP19 単位の輸血を要した。以後著変なく産褥 9 日に退院。摘出子宮の病理診断は癒着胎盤（placenta accreta）であった。

【症例 2】35 歳、1 経妊 1 経産。妊娠 31 週で前壁低置胎盤のため紹介された。自己血貯血のうえでの帝王切開を予定したが、妊娠 34 週で内子宮口～胎盤下縁間距離が 2.4cm となったため、経腟分娩（計画分娩）の方針とした。妊娠 37 週 4 日、オキシトシンによる分娩誘発にて 2856g の児を経腟分娩。児娩出直後より子宮からの強出血あり、胎盤娩出後も持続。保存的諸治療無効にて、子宮全摘術を施行した。総出血量は 5910mL。自己血 300mL、RCC10 単位、FFP18 単位を輸血した。以後経過順調にて産褥 8 日に退院。病理診断は placenta accreta であった。

低置胎盤の分娩時出血リスクについては広く認知されているが、妊娠経過とともに胎盤位置が正常化し経腟分娩の方針とした場合でも、産後の大量出血に留意して分娩管理にあたるべきものと思われた。

演 題 抄 録

7. 胆道閉鎖症術後妊娠 2 症例 3 妊娠の報告

名古屋大学
山田英里、津田弘之、服部友香、中村智子、
真野由紀雄、炭竃誠二、小谷友美、吉川史隆

【はじめに】胆道閉鎖症は小児期に発症し、早期に葛西手術が行われるが術後徐々に肝硬変へと進行し、長期的には約半数が肝移植の転帰となる。近年術式や術後管理の改善により 10 年生存率が上昇し、自己肝にて妊娠した報告例も散見されるようになってきた。今回我々は胆道閉鎖症術後妊娠を 2 症例 3 妊娠経験したのでその概要を若干の文献的考察を加え報告する。

【症例 1】24 歳 G(2)P(0).0 歳葛西手術。妊娠 25 週で当院へ紹介。妊娠経過は順調で、妊娠 40 週 1 日 2810g の男児を自然分娩した。27 歳で第 2 子を妊娠し、妊娠 20 週頃より肝胆道系酵素の上昇を伴う胆管炎を繰り返し、 ウルソ内服と SBT/CPZ 投与にて改善した。 32 週に切迫早産のため入院管理を行い、 37 週 0 日で骨盤位のため帝王切開術を施行、2324g 女児を娩出した。術後 1 年の現在まで母子共に経過良好である。

【症例 2】25 歳 G(2)P(0).0 歳葛西手術。当院経過観察中妊娠成立し当科受診。妊娠後ウルソ中断していたが 21 週頃から発熱、右上腹部痛、高 CRP 血症が出現し、肝胆道系酵素の上昇は認めなかったが経過より胆管炎を疑い入院管理とした。ABPC/SBT 投与とウルソ内服再開にて症状軽快したものの、35 週頃より不規則な右上腹部痛が出現したため、36 週 1 日、骨盤位にて帝王切開術施行、2584g 男児を娩出した。術後母体の右上腹部痛は消失し現在まで経過良好である。

【考察】胆道閉鎖症術後患者では、上行性胆道炎や門脈圧亢進による肝硬変への進行の予防、食道静脈瘤や吻合部潰瘍からの消化管出血の管理が重要であるが、妊娠子宮による肝・脈管系への圧迫はその増悪要因と考えられる。妊娠後期から産褥期に、食道静脈瘤破裂後 IUFD となった症例や、急激に肝機能が悪化し肝移植に移行した症例などの報告もあり、胆道閉鎖症術後妊婦では、内科、外科、小児科各科と連携をとり、ターミネーションも念頭に置いた管理が必要と考えられた。

8. 産褥子宮内反症を繰り返した一例

名古屋第一赤十字病院
三宅菜月、郡嶋沙矢子、横井　暁、大西貴香、
中津みどり、新保暁子、岡﨑敦子、坂堂美央子、
坂田　純、斎藤　愛、廣村勝彦、堀　久美、宮崎　顕、
吉田加奈、安藤智子、水野公雄、古橋　円、石川　薫

【緒言】2,000～20,000 分娩に 1 例の頻度で発生する産褥子宮内反症は大出血をきたし診断・治療の遅延で妊産婦死亡に至ることもある産褥母体救急症の一つである。その原因として過度の臍帯牽引による外因性のものが多いとされるが、一方で次回分娩での反復性も指摘されている。今回私達は産褥子宮内反症を繰り返した一例を経験したので報告する。

【症例】37 歳、P5G5。第一回目分娩は 1995 年 A 病院で 40 週 3100ｇ正常分娩、第二回目分娩も 1996 年 A 病院で 40 週 2800ｇ正常分娩。第三回目分娩は 2006 年 B 医院で 40 週 3200ｇ正常分娩、癒着胎盤で産褥出血、輸血なし。第四回目分娩も 2007 年 B 医院で 40 週 3020ｇ正常分娩するも、完全子宮内反症となり発症より 1 時間 10 分で当院へ産褥搬送され、用手整復術（チアミラール静麻下）成功。総出血量約 2500ml、輸血なしで寛解。第五回目は当院で妊娠初期より妊婦検診を行い 2011 年 40 週自然陣痛で 3220ｇ正常分娩。子宮内反症既往のため臍帯牽引せず待機するも、分娩 14 分後より出血増量、23 分後に収縮期血圧 59mmHg、脈拍 109bpm のショック状態となる。29 分後に胎盤は容易に娩出されるも完全子宮内反症を確認、39 分後に用手整復術（チアミラール静麻下）成功。総出血量約 2700ml、輸血なしで寛解。

【考察】1927 年 Miller NF によって産褥子宮内反症の反復が報告されて以降、子宮内反症既往は本症のリスク因子の一つとされてきた。しかし、私達が医学中央雑誌 Webb 版で検索した限りでは本邦での産褥子宮内反症の反復例の報告は極めて稀で、今回の症例は本邦第三例目の反復産褥子宮内反症の報告例と考えられた。

演 題 抄 録

第２群（10：42～11：54）

９．周産期心筋症の発症予測

トヨタ記念病院　周産期母子医療センター　産科
邨瀬智彦、近藤真哉、古株哲也、宮﨑のどか、
原田統子、三輪忠人、岸上靖幸、小口秀紀

【目的】周産期心筋症（PPCM）は、明らかな心疾患の既往のない健康な女性が妊娠最終月から分娩後５ヵ月までに発症する拡張型心筋症の一亜型である。母体の致死率は６から23%であり、早期診断、適切な治療が非常に重要な疾患であるが、発症の予測に関しても有効な方法は検討されていない。今回我々はPPCMの発症が予測可能か検討するために PPCM のハイリスク妊娠において心臓超音波検査（UCG）による心機能の評価を分娩前後に行った。
【方法】2007年６月から2008年８月の間に当院で分娩した心疾患のないPPCMのハイリスク妊娠112例を対象とした。分娩後８日以内にUCGを施行し、更に60例には分娩前にもUCGを施行した。左室収縮機能の指標として左室駆出分画（LVEF）を用い、50％未満を左室収縮機能障害とした。左室拡張機能の指標として拡張早期僧帽弁血流速度/僧帽弁輪速度比(E/E’)を用い、15以上を左室拡張機能障害とし、左室拡張機能障害の有無によるPPCMの発症率について検討した。
【成績】ハイリスク妊娠からのPPCMの発症率は5.4%（112例中６例)で､分娩後に発症した｡分娩後にE/E’が測定されていた100例中15例に左室拡張機能障害を認め、このうち３例がPPCMを発症した。一方、左室拡張機能障害を認めなかった85例中PPCMを発症したのは２例であり、有意差を認めた。
【結論】PPCMの早期診断、発症予測のためには、PPCMのハイリスク妊娠に対して分娩後早期にUCGを施行することが重要である。LVEF が 50%未満もしくは E/E’が15以上の症例は循環器科による精査が必要である。

10．妊娠リスクスコアによるハイリスク妊娠の集約化とローリスク妊娠の分散化

トヨタ記念病院[1)]、鈴木病院[2)]、グリーンベルクリニック[3)]、花レディースクリニック[4)]、鈴村産婦人科[5)]、田中マタニティクリニック[6)]、内田クリニック[7)]、あかね医院[8)]
近藤真哉[1)]、鈴木清明[2)]、柳　健一[2)]、石松志乃[3)]、山下　守[3)]、花澤勇樹[4)]、花澤佳明[4)]、鈴村鋼二[5)]、田中信之[6)]、内田　聡[7)]、金森あかね[8)]、古株哲也[1)]、邨瀬智彦[1)]、宮﨑のどか[1)]、原田統子[1)]、岸上靖幸[1)]、小口秀紀[1)]

【目的】当地域の年間出生数は約5,000人で、３病院と６診療所を中心に分娩が行われている。当地域では、分娩施設の減少に伴い、連鎖的な地域周産期医療の崩壊を防ぐ目的で、2006年度より分娩施設の機能別役割分担を図ってきた。地域周産期センターへのハイリスク妊娠の集約化と地域医療機関へのローリスク妊娠の分散化がどの程度進んでいるかを客観的に評価する目的で、2010年４月より多施設で妊娠リスク自己評価表によるリスク評価を行ってきた。
【方法】2010年４月から2011年３月の間に当地域の地域医療機関でリスク評価を行い分娩となった妊婦と地域周産期センターで2006年４月から2011年３月の間にリスク評価を行い分娩となった妊婦2,382例を対象とした。妊娠リスクスコア７点以上を超ハイリスク妊婦と定義し、医療機関別のリスクスコアの分布、帝王切開率、リスクスコア別の帝王切開率を算出した。
【成績】超ハイリスク妊婦は地域周産期センターでは32.7%で、地域医療機関の0.4～6.1%より有意に高かった。また、地域周産期センターにおける帝王切開率は32.5%で、地域医療機関は 0～19.5%であったが、リスクスコア別の帝王切開率は医療機関の間で極端な差は認めなかった。
【結論】当地域では地域周産期センターへのハイリスク妊娠の集約化と地域医療機関へのローリスク妊娠の分散化が確立していることが判明した。また、妊娠リスクスコア別の帝王切開率を医療機関間で比較することで、周産期管理の質評価ができる可能性が示唆された。

演 題 抄 録

11. 妊娠中、産褥期におけるPIH妊婦の活性酸素・抗酸化因子のバランス機構

[1] 蒲郡市民病院、[2] 愛知医科大学
森　稔高[1]、渡辺員支[2]、木村千晴[2]、藤牧　愛[2]、
篠原康一[2]、若槻明彦[2]

【目的】これまで妊娠高血圧症候群（PIH）妊婦では、活性酸素の産生亢進に加え、その防御機構の破綻が、PIH の基本病態である内皮機能障害に関与することを報告してきた。しかし PIH 妊婦における酸化ストレスは、非妊時より存在しているのか、妊娠中に生じているのかは明らかではない。今回、軽症及び重症 PIH 妊婦を対象に、分娩前と産褥 1 ヶ月目に血中の活性酸素と抗酸化因子濃度を測定し、正常妊婦と比較した。
【方法】同意を得た正常妊娠（正常群 20 例）、軽症 PIH（軽症群 15 例）、重症 PIH（重症群 18 例）を対象とし、分娩前と産褥 1 ヶ月目に、1）母体血中活性酸素代謝物（d-ROMs）、抗酸化因子（BAP）濃度を測定した。
【成績】1）分娩前の d-ROMs は、重症群が正常群、軽症群に比較し有意な高値を示した。軽症群は正常群と比較し、高い傾向を示した。両 PIH 群の d-ROMs は、産褥 1 ヶ月では低下し、3 群間で差を認めなかった。BAP は、分娩前、産褥 1 ヶ月ともに 3 群間で差はなかった。分娩前の d-ROMs/BAP 比は、正常群に比較し軽症群で高い傾向を示し、重症群で有意に高値を示した。産褥 1 ヶ月では、3 群間で差を認めなかった。
【結論】PIH 妊婦では、妊娠成立後に生じた活性酸素と抗酸化因子のバランス破綻による酸化ストレスが、その病態に関与している可能性が考えられた。

12. 唾液アミラーゼ活性で選択的帝王切開術前後のストレス度の測定

中濃厚生病院産婦人科、
サンライズ健康管理クリニック*、
いずみレディスクリニック**、村上記念病院***
山際三郎、加藤順子、太田俊治、伊藤綾子*、
友影龍郎** 、藤本次良***

【目的】交感神経が刺激され興奮状態になると、唾液アミラーゼの活性が高まるので、唾液アミラーゼ活性値を測定することで精神的ストレス度が評価できるとされている。平成 23 年 4 月 5 日から選択的帝王切開術前後の唾液アミラーゼ活性値を測定し、術前後のストレス度を検討することによって、ストレスに対するケアを向上させたい。
【方法】平成 23 年 4 月 5 日から帝王切開の患者(14 症例)において、唾液アミラーゼ活性値測定に関する研究内容を説明し、承諾を得た。手術前日と退院前日に唾液アミラーゼ活性値を非侵襲的 COCORO METER で測定し、臨床的背景から検討をした。
【成績】唾液アミラーゼ活性値(KU/L)は術前：15-105（平均 46.6)、術後 15-116 （平均 39.5）であった。30 以下ではストレスがないと評価され、術前 5 例、術後 8 例であった。
【結論】唾液アミラーゼ活性値は術前後で有意に低下し、帝王切開のリスクから解放されていると評価するのが妥当であろう。一部術後でも唾液アミラーゼ活性値が高値であった症例では授乳に問題があった。帝王切開のリスクや授乳のストレスを唾液アミラーゼ活性値から早期に把握し、ストレスのケアに活用できそうである。

演 題 抄 録

13. 妊娠高血圧症候群における肥満の影響に関する検討

江南厚生病院
大渓有子、小﨑章子、村田輝子、竹下 奨、松川　泰、
木村直美、佐々治紀、樋口和宏、
池内政弘

【目的】妊娠高血圧症候群(PIH)発症と妊娠初期の肥満度は相関が認められている。今回われわれは、PIH 妊婦における周産期予後に対する肥満の影響について検討することを目的とした。
【方法】2008 年 5 月～2011 年 5 月に単胎妊娠で妊娠高血圧症候群と診断され当院で分娩した 45 例について、妊娠初期 BMI25 以上を肥満群（n=18）、BMI25 未満を非肥満群(n=27)とし、その病型、分娩週数、分娩様式、IUGR、Apgar score 1 分値、血液検査データ(クレアチニン、尿酸、LDH、妊娠初期ヘマトクリット)について比較検討した。
【成績】妊娠高血圧症候群の病型は肥満群で重症 16 例(88.9%)、非肥満群では重症 17 例(63.0%)と肥満群の方が有意に重症化する比率が高かった。分娩週数は肥満群で 37.2±0.7 週、非肥満群で 37.4±0.5 週と有意差を認めず、帝王切開率も肥満群で 13 例(72.2%)、非肥満群では 19 例(70.4%)と有意な差を認めなかった。Apgar score 1 分値は肥満群で 7.83±0.50 点、非肥満群で 8.67±0.31 点と肥満群で低い傾向が見られた。IUGR 率および血液検査データ(クレアチニン、尿酸、LDH、妊娠初期ヘマトクリット)は両群間で有意な差は見られなかった。
【結論】今回の検討で、肥満群において PIH が重症化する比率が高いことが確認され、Apgar score 1 分値が低い傾向が見られた。しかし、分娩様式、分娩週数、IUGR 率、血液検査データでは明らかな差は認められなかった。

14. 当院におけるＰＩＨの臨床的検討

岐阜県総合医療センター
反中志緒理、横山康宏、森美奈子、三和紀子、
小野木京子、牧野　弘、田上慶子、桑原和男、
佐藤泰昌、山田新尚

【目的】妊娠高血圧症候群（PIH）は、母体のみならず胎児にも大きな影響を及ぼす可能性のある産科疾患である。症候の程度によって重症・軽症に分類されるほか、その発症時期によって妊娠 32 週以前に発症する早発型、それ以降に発症する遅発型に分類される。当院の PIH 症例について、特にその発生時期の観点から臨床的検討を行った。
【方法】当院における 2008 年 以降の PIH 症例について出生児体重、Apgar score, HELLP 症候群合併の有無、常位胎盤早期剥離合併の有無、腎不全、肺水腫等の重篤な母体合併症の有無、分娩後の在院日数、１月検診での高血圧、蛋白尿残存の有無等について検討を行った。
【成績】（１）当該期間の PIH 症例は 108 例であった。（２）総 PIH 症例 108 例中、早発型は 26 例、遅発型は 82 例であった。（３）胎児発育遅延、胎児死亡、HELLP 症候群の合併頻度、重篤な腎障害の発生頻度は早発型で高い傾向を認めた。（４）胎児機能不全の発生頻度は早発型で 46%、遅発型で 10%で早発型で有意に高かった($p<0.001$)。（５）早発型,、遅発型の分娩後在院日数の比較検討では早発型が有意に長かった（9.3+6.25 日 vs. 7.5+3.23 日)。
【結論】ＰＩＨの最終的な治療は妊娠の終結であるが、児が未熟な場合は適切な分娩時期の判断には難渋する。今回の検討で早発型 PIH では母体への影響が大きく、母体の安全をまずは優先すべきと考えられた。また妊娠を継続するに当たっては、慎重な管理が必要と考えられた。以後の妊娠での高い再発率が報告されており、その後の妊娠においてもまた慎重な管理が必要と考えられた。

演 題 抄 録

15. 子癇の2症例―子癇における血圧評価について―

名古屋市立西部医療センター 産婦人科
鈴木佳克、田中千晴、坪井文菜、加藤智子、若山伸行、関宏一郎、西川尚実、三輪美佐、六鹿正文、柴田金光

子癇は、妊婦において母児の生命に危機を及ぼす重篤な疾患である。日本産科婦人科学会の周産期登録データにおいて子癇の発症は妊娠末期、分娩時、産褥での発症が多く、陣痛や分娩による母体循環の変化に伴い発症するものと推察される。その場合、高血圧や視野異常、頭痛、消化器症状が発症直前まで認められないものがある。一方、妊娠30週周辺に重症妊娠高血圧症候群(PIH)、子癇、脳出血による妊婦死亡例がいくつかある。妊娠24～32週のPIHでは、妊娠継続待機治療を行なわれることも多く、重症PIHや症状の発現が長期にわたると発症リスクがより高くなる。子癇には脳血管収縮と脳細動脈血管の脳循環自動調節能力を超え脳血管の強制的な拡張による脳浮腫の2つの病態があるが、MRI診断によるPRES(posterior reversible encephalopathy syndrome)は後者の所見である。
最近経験した妊娠子癇と産褥子癇について報告する。
症例 1. 31 歳、初産、妊娠 38 週より軽症 PIH(hP)と浮腫を認めた。入院にて、血圧 130/70mmHg 台、浮腫は消失。39 週 5 日、夕方に突然、頭痛と胃痛が出現。血圧 180/85mmHg。検査、処置中に痙攣、意識消失。子癇発作時の CTG は徐脈を示した。頭部 CT で出血なし。帝王切開施行。術後 4 日頭部 MRI は PRES の所見は乏しく、中大脳動脈のれん縮を認めた。直前の検査で溶血、肝酵素上昇、血小板減少あり。
症例 2. 32 歳、初産、妊娠 33 週他院より PIH(hP)で紹介。35 週 HP にて管理入院。36 週 0 日、BP 210/116mmHg、帝王切開。手術後から頭痛あり。降圧剤使用するも血圧が変動し、高血圧が続く。術後 2 日に痙攣。術後 7 日頭部 MRI は PRES の所見あり。発作後、肝酵素上昇、血小板減少あり。
子癇は高血圧の程度に加えて、血圧の大きな変動や急激な上昇に着目することが重要であろう。

16. 産褥期に可逆性脳血管攣縮症候群を発症した一例

三重大学
西岡美喜子、梅川　孝、渡邊純子、吉田健太、鈴木　僚
高山恵理奈、村林奈緒、神元有紀、杉山　隆、
池田智明

【緒言】可逆性脳血管攣縮症候群（Reversible cerebral vasoconstriction syndrome：以下 RCVS）は激しい頭痛で発症し、可逆的な多発性の脳血管の攣縮を認める一連の病態を指し、産褥期では子癇と鑑別を要する疾患である。今回我々は産褥 RCVS の一例を経験したので報告する。
【症例】32 歳。G1P1。前回妊娠は妊娠 40 週 2 日の自然経腟分娩で、分娩後に子宮収縮薬としてマレイン酸メチルエルゴメトリンを経口投与したが頭痛を認めなかった。既往歴：20 歳より第二度無月経。28 歳より左重複尿管、神経因性膀胱、両側膀胱尿管逆流に対して自己導尿を開始している。嗜好歴：特記事項なし。今回 IVF-ET で妊娠成立し妊娠経過は順調であった。妊娠 39 週 0 日に陣痛発来で入院し、2424g の女児を経腟分娩した。分娩後、弛緩出血を認めオキシトシンを点滴投与、さらにマレイン酸メチルエルゴメトリンを経口投与し子宮収縮は改善した。産褥 3 日目に突然心窩部の不快感が出現し、不快感は胸部に移行、その後激しい頭痛が出現した。血圧 136/90 mmHg、意識障害や麻痺、痙攣、髄膜刺激症状はなく、頭部 CT、MRI、MRA に明らかな異常所見を認めなかった。マレイン酸メチルエルゴメトリンの内服を中止し、鎮痛薬投与で対応したが、頭痛は完全に消失しなかった。産褥 6 日目に頭部 MRA を再検したところ、椎骨動脈、中大脳動脈および前大脳動脈の狭窄が疑われ、産褥 7 日目の頭部 MRA では同部位に明らかな狭窄像を認めた。臨床経過と脳血管攣縮の画像所見より RCVS と診断し、ベラパミルの内服を開始したところ頭痛は軽快し、産褥 10 日目に退院となった。分娩後 2 か月の頭部 MRA で脳血管の狭窄像は改善していた。
【結語】RCVS の多くは可逆性で予後良好であるが、脳出血や脳梗塞を合併する症例もあり、厳重な管理が必要であると考えられた。

演 題 抄 録

第３群（13：15～14：18）

17. バルーンタンポナーデ法が著効した、ジエノゲスト使用中に急性大量出血を来した子宮腺筋症の一例

名古屋第二赤十字病院
西野公博、 丹羽優莉、 清水　顕、 白藤寛子、
加藤奈央、 今井健史、 林　和正、 茶谷順也、
加藤紀子、 山室　理

【はじめに】最近、 産褥期の急性大量出血に対するメトロイリンテルを用いたバルーンタンポナーデ法の有効性が報告されている。 今回、 子宮腺筋症に対してジエノゲストを使用中に急性大量出血を来たし、 尿道留置バルーンカテーテルを用いたバルーンタンポナーデ法が著効した症例を経験したので報告する。
【症例】37 歳、 未経妊。
【既往歴，家族歴】血液凝固異常を含め、 特記すべき事なし。
【現病歴】2006 年から近医で子宮腺筋症と診断され、2010 年 5 月頃からジエノゲストを使用していた。2011 年 5 月初旬より断続的に性器出血があり、 5 月 21 日より出血量が増大し、 ふらつき、 眼前暗黒感が出現したため、 5 月 22 日、 当院救急外来受診。 来院時、意識清明。 血圧:85/56mmHg、 脈拍:82/分、Hb:6.9mg/dl、 尿妊娠反応:陰性。 内診上、 腟内に多量の凝血塊を認め、外子宮口より持続的な性器出血を認めた。経腟超音波検査、造影 CT 検査で後壁主体の、厚み約 5cm の子宮腺筋症、 及び子宮腔内、 腟内に貯留する血腫像を認めた。 補液で対応していたが、 血圧:70/39mmHg と一時的に出血性ショックとなった。当院集中治療室に入院し、濃厚赤血球液の輸血を開始したが、 凝血塊を伴う性器出血が持続した(時間あたり約 100g)。 急性大量出血であるため、 薬剤による治療は困難であり、未経妊であるため、子宮摘出術、子宮動脈塞栓術を回避するべく、バルーンタンポナーデ法を選択したところ、 ただちに性器出血は止血した。止血までの出血は計約 2200ml に上った。 産褥期に限らず機能性子宮出血に対してもバルーンタンポナーデ法が有効であると思われた。

18. 腹式子宮全摘出後に性交渉により腟断端離開をきたした２例

名古屋第一赤十字病院
鈴木一弘、大西貴香、郡嶋沙矢子、横井　暁、
中津みどり、新保暁子、岡﨑敦子、坂堂美央子、
坂田　純、齋藤　愛、廣村勝彦、堀　久美、宮崎　顕、
吉田加奈、安藤智子、水野公雄、古橋　円、石川　薫

子宮全摘出後の腟断端離開は、発症率 0.1～0.2%と頻度の少ない合併症であるが、近年腹腔鏡下手術の普及により増加傾向にあると言われている。過去の報告では術後 2～5 ヶ月後の発症が多いとされている。最近当院で経験した腹式子宮全摘出後に性交渉により腟断端離開をきたした 2 症例について報告する。
【症例 1】45 歳、1 経産婦。巨大子宮筋腫のため腹式単純子宮全摘出術施行。経過良好であったが、術後 61 日目の朝、性交渉時に腹痛あり。直後トイレに立って外陰部からの臓器脱出に気づき外来受診した。視診にて大網の脱出あり。痛みで内診は困難であったが、CT では腸管の明らかな脱出を認めなかった。緊急手術にて離開した断端を修復した。
【症例 2】41 歳、2 経産婦。重度貧血にて受診、筋腫分娩と子宮内膜肥厚あり。内膜掻爬にて endometrial adenocarcinoma, G1 と診断され、準広汎子宮全摘術+両側付属器摘出+骨盤リンパ節郭清術を施行。最終診断は子宮体癌Ⅰa(pT1aN0M0)で術後の経過も良好であった。術後 38 日目の朝、性交渉時に夫により違和感あり。不正出血、下腹痛を生じてきたため救急受診。腟内に小腸の脱出を認め、緊急手術により離開した断端を修復した。
【考察】今回は 2 症例とも発症早期に診断・治療が可能で、小腸の損傷や腹腔内感染もなく、断端修復後の経過は順調であった。腟断端離開のリスク因子としては、創部の感染や血腫、術後早期の性交渉などが言われているが、実際には様々な要因が関連して発症するため予防や予測は困難とも言われている。当科では術後約 1 ヶ月で性交渉を許可しているが、頻度は低いながらも腟断端離開のリスクについて説明が必要と思われた。

演 題 抄 録

19. フォーリーカテーテルをメルクマールとし子宮鏡下中隔切除術を施行した多発筋腫合併完全子宮中隔の一例

名古屋大学
近藤美佳、岩瀬明、杉田敦子、中村智子、中原辰夫、滝川幸子、小林浩治、眞鍋修一、後藤真紀

【目的】中隔子宮は、ミュラー管の癒合不全により生じる子宮奇形の一つで、妊娠初期流産や早産の原因となることがあり、形成術の適応と成り得る。近年ではより低侵襲な子宮鏡下中隔切除術が施行されるケースが多いが、子宮穿孔や子宮筋層の菲薄化に注意する必要がある。今回我々は、完全子宮中隔に多発筋腫を伴う症例に対し、子宮腔内に挿入したカテーテルをメルクマールとし、子宮鏡下中隔切除術を施行した症例を経験したので報告する。

【方法】37 歳 0 経妊 0 経産。挙児希望のため前医受診、腟中隔、完全子宮中隔、多発子宮筋腫を指摘され、当院紹介となった。術前の MRI, エコーにて左側子宮腔内に 1 cm の粘膜下筋腫、体部後壁（子宮中隔直下）に 3 cm の筋層内筋腫、内子宮口からやや体部側より付着の漿膜下筋腫 6 cm を認めた。ヒステロファイバースコープ検査では右側子宮への挿入は困難であった。術前の検査で貧血も認めたため手術適応と判断した。

【成績】直視下にて腟中隔と子宮頸管内中隔の一部を切除し、腹腔鏡観察下にて TCR を施行した。後壁の筋層内筋腫のため子宮内の視野は不良で、右広間膜内の漿膜下筋腫による子宮の変位のため右側子宮へのレゼクトスコープの挿入は困難であった。右側子宮腔に 6Fr のフォーリーカテーテルを挿入し、これをメルクマールとして主に左側子宮腔より中隔切除をすすめ子宮底まで到達した。粘膜下筋腫は子宮鏡下にて、筋層内筋腫および漿膜下筋腫は腹腔鏡下にて切除し手術を終了した。

【結論】子宮中隔に対する子宮鏡下切除術は確立された術式であり、他に合併症がなければ比較的安全に施行しうる。本症例のように子宮内の視野が不良な場合には、子宮穿孔などの合併症を避けるために中隔との位置関係を十分把握する必要がある。子宮内へのカテーテル挿入は、切除部位の把握に有用であると考えられた。

20. 術後癒着から見た妊孕能温存手術としての腹腔鏡下子宮筋腫核出術の有用性について

岐阜市民病院産婦人科
志賀友美、平工由香、山本和重

【目的】術後癒着から見た妊孕能温存手術としての腹腔鏡下子宮筋腫核出術の有用性について検討した。

【方法】セカンドルック症例での癒着防止材、術後癒着の有無について検討した。また最近 6 年間の症例について症例数、帝王切開時の術後癒着率と癒着背景、エコーによる術後癒着率と癒着背景および正診率、帝王切開症例での最大筋腫核径、個数、術式と癒着の関連性、既往腹式あるいは腹腔鏡下子宮筋腫核出術のある反復手術症例における既往手術後癒着率、未婚と 40 歳以降を除いた挙児希望者での術後妊娠率について検討した。

【成績】セカンドルック症例では癒着防止材無し 2 例、タココンブ 2 例とも癒着を認めた。フィブリン糊製剤 7 例中癒着有り 2 例であった。

最近 6 年間の症例数は 324 例で、帝王切開時の術後癒着率は 20.6%であった。癒着の背景として子宮内膜症 2 例、内膜症以外の癒着病変 2 例、止血不十分 1 例があった。エコーによる術後癒着率は 3.4%で正診率は 84.4%であった。背景として子宮内膜症 3 例、内膜症以外の癒着病変 5 例、止血不十分 2 例、術後感染の疑い 1 例があった。最大筋腫核径が大きいと有意に癒着が増加し、個数は影響しなかった。有意差はないものの腹腔鏡下に比し腹腔鏡補助下で癒着が多い傾向だった。既往腹式子宮筋腫核出術の癒着率は 6 例中 5 例 83.3%、既往腹腔鏡下子宮筋腫核出術は 1 例あり 0%だった。術後妊娠率は 44.6%であった。

【結論】腹腔鏡下子宮筋腫核出術は腹式子宮筋腫核出術に比し術後癒着が起こりにくいが、子宮内膜症合併、骨盤内癒着合併、止血不十分だと術後癒着の確率が高くなると思われた。従って子宮内膜症を含む骨盤内癒着症例を除外すれば、止血対策を十分に行うことで術後癒着の起こりにくい手術となり、妊孕能温存手術として有用であると思われた。

演 題 抄 録

21. 子宮筋腫のために通常の人工妊娠中絶術が困難であった4例

名古屋第一赤十字病院
伴真由子、郡嶋沙矢子、横井　暁、大西貴香、
中津みどり、新保暁子、岡﨑敦子、坂堂美央子、
坂田　純、斎藤　愛、廣村勝彦、堀　久美、宮崎　顕、
吉田加奈、安藤智子、水野公雄、古橋　円、石川　薫

子宮筋腫のために経路が塞がれて通常の人工妊娠中絶術（D&C）が困難な際には、これまで①Methotrexate→Misoprostol 等による薬物的排出、②加工した吸引管による吸引排出、③開腹手術による子宮切開・除去又は子宮全摘、等の対応法が文献的に報告されている。今回、子宮筋腫のために通常の人工妊娠中絶術が困難で紹介され、経腹的胎芽穿刺 Feticide による妊娠終結と自然流産の待機で対応した 4 例・5 妊娠について報告する。

【症例１】39 歳、P1G1、子宮筋腫（径 7cm）合併・妊娠 9 週に人工妊娠中絶が困難で紹介された。考え得る対応法をインフォームド･コンセント I.C.後の妊娠 10 週に Feticide を施行、術後 12 日目に自宅で自然流産、少量出血持続し 82 日目に EP 合剤で消退性出血、以降止血し治療終了となった。40 歳に再び妊娠し人工妊娠中絶が困難で紹介され、妊娠 10 週に Feticide を施行、術後 20 日目に自宅で自然流産、57 日目に自然月経発来し治療終了となった。

【症例２】39 歳、P0G0、子宮筋腫（径 8cm）合併・妊娠 8 週に人工妊娠中絶が困難で紹介された。他施設でのセカンドオピニオンも経て、妊娠 11 週に Feticide を施行、術後 31 日目に自宅で自然流産した。58 日目に筋腫分娩、経腟的筋腫捻除術を施行、その後自然月経発来し治療終了となった。

【症例３】35 歳、P1G2、子宮筋腫（径 9cm）合併・妊娠 7 週に人工妊娠中絶が困難で紹介された。I.C.後の妊娠 9 週に Feticide を施行、術後 19 日目に自宅で自然流産、82 日目に自然月経発来し治療終了となった。

【症例４】34 歳、P0G0、子宮筋腫（径 9cm）合併・妊娠 8 週に人工妊娠中絶が困難で紹介された。I.C.後の妊娠 10 週に Feticide を施行、現在術後 15 日目で経過観察中である。

22. 長期経過を有する虫垂炎にて妊娠22週回盲部切除を要した一例

市立四日市病院
小田日東美、小林　巧、中川典子、長尾賢治、
三宅良明、藤牧秀隆、辻　親廣

【症例】34 歳、2 経妊 1 経産。約 1 年前、39℃台の発熱と下腹部痛があり当院内科を受診した。CRP5.48mg/dL、WBC6300/μg と炎症値の上昇と CT にて右卵巣周囲の脂肪織の density 上昇を認め、骨盤腹膜炎を疑われ、当科紹介となった。腹部所見乏しく、子宮頚部可動痛を軽度認めた。超音波にて子宮付属器に異常所見なし、骨盤腹膜炎の診断で FMOX 点滴にて軽快した。その後妊娠し当科にて管理中であったが、妊娠 13 週頃より下腹部痛と 37℃台の発熱を繰り返していた。今回 21 週 6 日に腹痛が持続しため再診となった。受診時、発熱なし、軽度の右臍部圧痛を認め、明らかな腹膜刺激症状はなかった。切迫流産兆候を認めず、付属器腫大や腹水貯留を認めなかった。WBC7500/μg と正常範囲であったが CRP は 8.98 mg/dL と上昇していた。婦人科疾患は否定的であり、外科疾患を考え外科紹介となった。診察所見から虫垂炎を確定できず、腹痛も自然軽快したため憩室炎の疑いとのことで一時帰宅した。同日夜に再度腹痛があり受診した。右腹部全体に腹膜刺激症状あり、CRP10.9 mg/dL、WBC11800/μg と上昇を認めた。経腹超音波にて右腹部に大きな腫瘤を認めたため虫垂炎の疑いにて 22 週 0 日に緊急手術となった。開腹時、虫垂周囲に腹水貯留あり、穿孔はなかった。虫垂は回盲部背側にかけて強度の癒着を呈していたため回盲部切除術を施行した。術後軽度の子宮収縮を認めたが、術後 23 日目に退院となり、現在経過良好である。

【考察】妊娠期虫垂炎は超音波所見や CRP の上昇が診断に有用とされているが、虫垂炎として非典型的な所見を示す症例も多い。今回我々は初診時より 1 年 3 ヶ月の長期経過を経て、妊娠中に増悪し、回盲部切除を要した一例を経験したためこれを報告する。

演 題 抄 録

第４群（14：18～15：12）

23. 妊娠９週に卵巣過剰刺激症候群を発症した一例

三重大学
渡邉純子、神元有紀、西岡美喜子、吉田健太、鈴木　僚、高山恵理奈、村林奈緒、梅川 孝、杉山　隆、池田智明

【諸言】卵巣過剰刺激症候群(OHSS)はゴナドトロピン製剤等の投与により多数の卵胞が発育、排卵し血液濃縮が生じる病態であり、クロミフェンクエン酸塩(CC)投与による発生は稀である。また、医原性 OHSS は妊娠判明前後に発症することが多い。今回、多嚢胞性卵巣症候群(PCOS)患者に CC+ｈCG 投与後双胎妊娠に至り、妊娠９週に OHSS を発症した症例を経験したので報告する。

【症例】22 歳、G0.月経不順を主訴に近医を受診し PCOS を指摘され CC を内服していたところ妊娠成立した。妊娠 7 週時に 2 絨毛膜 2 羊膜双胎と診断され、この時卵巣腫大は指摘されていなかった。妊娠 9 週 0 日心窩部痛が出現、近医にて左卵巣腫大（直径 7 ㎝）を指摘されたが鎮痛剤にて経過観察となっていた。妊娠 9 週 6 日に心窩部痛、嘔気が増強したため当科を受診した。腹部超音波検査上、両側多嚢胞性卵巣腫大（右；12×7 ㎝、左；12×7 ㎝）、腹水を認め、血液検査上、軽度の血液濃縮を認めた。卵巣に充実部は認めなかったため OHSS を疑い、保存的加療目的に入院となった。入院後輸液を開始したが、妊娠 10 週 0 日より尿量が 670ml/日に減少したためドパミン塩酸塩 3γを開始した。妊娠10週3日には低アルブミン血症を認めたため人血清アルブミン輸血を開始した。妊娠　11 週 5 日には腹水は改善したが、卵巣は最大、右；19×8 ㎝、左；16×9 ㎝となり、妊娠 16 週頃より徐々に縮小し、妊娠 20 週には右；6×4 ㎝、左 11×6 ㎝となった。

【結語】医原性 OHSS は hCG 投与後、早発型では１週間以内、遅発型では約２週間後に発症することが多い。本症例では妊娠７週時には卵巣腫大を認めず妊娠 9 週に OHSS を発症した。OHSS の危険因子(若年、痩せ、PCOS 等)を有する場合には本症例のように通常より遅い時期に発症する可能性も念頭に入れ、厳重な管理及び早期治療介入が必要であると考えられた。

24. 初回治療後１ヶ月で肺転移、骨転移を発症した悪性 Brenner 腫瘍の一例

公立陶生病院　産婦人科
北川雅章、浅井英和、小林良幸、中田あす香、間瀬聖子、原　紗希、小島和寿、岡田節男

【緒言】卵巣の Brenner 腫瘍は表層上皮性・間質性腫瘍に属し、全卵巣腫瘍の 2〜3%を占める比較的まれな腫瘍である。悪性 Brenner 腫瘍はさらにその中で 2〜5%と稀であり、移行上皮癌と違って良性、境界悪性の Brenner 腫瘍を伴うものをいう。今回腹部膨満感を主訴で来院、手術、化学療法にて治療するものの、1 ヶ月で肺転移、さらに骨転移を発症した 1 例を経験したので報告する。

【症例】63 歳女性。3 経妊 2 経産。腹部膨満感を主訴で他院腹部 CT で、腹部腫瘤を指摘され当院を紹介された。画像所見上、右卵巣充実性腫瘍、大量胸腹水を認めた。血液検査では CA125、CEA、エストラジオールの上昇があった。消化管検査では異常なく、卵巣悪性腫瘍の疑いで子宮全摘出、両側卵巣卵管切除及び大網切除施行。病理組織検査で malignant Brenner tumor と診断され、術後化学療法として TC 療法 6 コース施行。胸腹水は画像上消失したが、1 ヶ月後の胸部 CT で多発性結節が認められ、肺転移と診断し、PLD を投与した。治療中骨転移による病的骨折にて手術施行、現在緩和療法も併用している。

【結語】悪性 Brenner 腫瘍は稀な腫瘍であり、報告も少なく進行、再発例の治療は困難が予想される。今回我々は肺転移、骨転移をきたし、治療に抵抗を示した症例を報告する。

演 題 抄 録

25. ドキソルビシン塩酸塩（ドキシル）投与により間質性肺炎を呈した１例

豊田厚生病院
松山幸代、関谷敦史、木野本智子、針山由美

【緒言】ドキシルは 2009 年 4 月より再発卵巣癌に対して保険適応となり、新たな治療戦略として現在までに有効性が多数報告されている。特有の有害事象として手足症候群や口内炎については当初より周知され支持療法も確立しているが、ドキシル使用に伴う間質性肺炎の報告は少なく未だ十分な検討がなされていない。今回我々は、ドキシル投与後間質性肺炎を呈した症例を経験したため、文献的考察を加えて報告する。

【症例】59 才卵巣癌 2c 期（ｐT2c、ｐN0、M0)、根治術および TJ、TC、CPT-11 にて PD であり、ドキシル 40 mg/m^2 静脈投与開始した。3 コース終了した時点で画像上 PR であり有効性が示唆されたが、4 コース終了後に Grade3 の手足症候群を来し一旦投与中止した。2 ヶ月休薬したところ画像上明らかに再燃認めたため、ドキシル 30 mg/m（25％減）にて再開。手足症候群の再発は認めなかったがドキシル 30 mg/m 4 コース投与後 day23 より発熱、乾性咳嗽あり、CT にてスリガラス陰影認めたため呼吸器内科へ精査依頼、気管支鏡下肺生検にて薬剤性間質性肺炎と診断された。ドキシル中止し経過観察としたが解熱せず、プレドニン（PSL）25 mg/日にて開始。3 週間内服継続にて自覚症状、画像所見ともに改善認めたため、以後 PSL 漸減し 2 か月後に内服終了となった。

【考察】再発卵巣癌７４例を対象にした国内第２相臨床試験では間質性肺炎が１例報告されているが、その後の国内副作用報告によると推定使用者 3500 例のうち、間質性肺炎が 36 例あり、うち 5 例が死亡した。最近では、特に高齢者においてドキシル投与後の間質性肺炎は他の薬剤性肺炎と比較して重篤化しやすいとの報告もあり、ドキシル投与後は間質性肺炎に十分注意し、発症時には早急な対応が必要であると考えられる。

26. Sister Mary Joseph's nodule 様腫瘤を呈した臍部異所性内膜症から卵巣癌が発症した１例

豊川市民病院　　*同病理
淺野恵理子、完山紘平、森田泰嗣、保條説彦、新井義文*

【緒言】子宮内膜症は子宮内膜が異所性に増殖したもので、大部分が骨盤内に発生する。皮膚に発生するものは稀であり、臍部発生例では転移性悪性腫瘍(Sister Mary Joseph’s nodule、以下 SMJN)との鑑別を要する。SMJN は内臓悪性腫瘍の臍転移の総称で、予後不良とされている。今回我々は臍部異所性子宮内膜症から類内膜腺癌が発症し、良好な予後を得た症例を経験したので報告する。

【症例】年齢 48 歳、1 経妊 1 経産。27 歳時に子宮筋腫、両側卵巣内膜症性嚢胞に対して筋腫核出術と卵巣腫瘍摘出術施行。43 歳時より臍部腫瘤あり、徐々に増大を認めたため、46 歳時に皮膚科受診。皮膚生検を施行、臍部異所性子宮内膜症と診断。当科初診、MRI にてダグラス窩に 85*50mm の卵巣腫瘍を認め、内膜症性嚢胞と考えられた。ジェノゲスト 2mg/day、酢酸リュープロレリン 1.88mg を 4 回投与の後、両側付属器摘出術と子宮膣上部摘出術、外科による臍腫瘍摘出術を行った。病理検査にて左卵巣類内膜腺癌、右卵巣漿液性嚢胞と診断。また、臍部腫瘍は免疫染色の結果、類内膜腺癌に矛盾しない所見であった。以上より卵巣類内膜腺癌Ⅳ期と診断し、TC 療法(PTX 175mg/m^2+CBDCA AUC5)を 9 コース施行した。現在、肝転移を認めるものの病変の増悪なく、比較的良好な経過で外来経過観察中である。

【考察】臍部異所性内膜症から卵巣癌が発症した症例は国内外での報告を認めず、非常にまれである。本症例では異所性子宮内膜症の診断から手術まで約 1 年という長期経過があり、SMJN とは考えにくく、経過観察期間中に癌化したと考えられる。今回は病理組織学的考察を中心に検討を加える。

演 題 抄 録

27. Gliomatosis Peritoneiを伴っていた右卵巣未熟奇形腫の1例

JA愛知厚生連　海南病院　産婦人科
兒玉美智子、湯川　愛、近藤麻奈美、中元永理、
和田鉄也、鷲見　整、山本恭史

【緒言】卵巣奇形腫はまれにその一成分である神経膠組織が腹膜や大網に播種性の転移をきたすことがあり、その転移をGliomatosis Peritonei(GP)と呼ぶ。GPは良性の場合が多く、播種性病変であるが良性という変わった性質をもつ。今回我々は、GPを伴った右卵巣未熟奇形腫を経験したので報告する。
【症例】23歳女性、未経妊。頻尿、残尿感、下腹部膨満感にて前医受診し、腹部腫瘤を指摘され同日当科紹介初診。MRIにて腹部腫瘤は100×200×165ｍｍ大の巨大な多房性cystであり、少量で散布されたような脂肪成分を含む充実性部分が見られた。AFPは17.5ng/mlと高値を示していた。右卵巣未熟奇形腫が疑われ、開腹手術施行。腫瘍は右卵巣原発で、一部被膜破綻していた。左卵巣には小腫瘤を認め、ダグラス窩腹膜、膀胱漿膜表面、大網に粟粒大の白色小結節が播種状に存在していた。子宮には異常を認めなかった。右附属器は術中迅速組織診に提出し、未熟奇形腫、Grade は不明との診断であった。未経妊であり妊孕性温存希望であったため、手術は右附属器摘出、左卵巣嚢腫摘出、大網部分切除、播種巣の生検を行い終了した。病理組織学的所見は、右卵巣は未熟奇形腫（Grade2)、播種巣は GP（Grade0)、左卵巣腫瘤は成熟奇形腫であった。術後BEP療法3コース施行し、現在術後6か月で外来にて経過観察中であるが、再発なく経過している。
【考察】今回われわれは右卵巣未熟奇形腫の疑いにて手術を行い、手術所見にて腹膜播種と思われる所見を認め、術中迅速組織診にて未熟奇形腫であったため非常に予後不良と考えていた。しかし、最終的な病理組織学的所見にて播種巣はGP(Grade0)であり良性であったため術後の管理方針が大きく変わった。また、GPは6歳以上15歳以下の学童期、思春期の症例が多いが、今回の症例では23歳発症であり、稀な症例と考えられる。

28. 異所性胞状奇胎の1例

名古屋第二赤十字病院産婦人科
白藤寛子、山室理、丹羽優莉、清水顕、西野公博、
加藤奈緒、今井健史、林　和正、茶谷順也、加藤紀子
名古屋第二赤十字病院病理部　都築豊徳

【はじめに】異所性に胞状奇胎が認められる症例は極めて少ない。今回我々は、異所性胞状奇胎から侵入奇胎へ至った症例を経験したので報告する。
【症例】31歳、自然流産2回。妊娠7週に異所性妊娠疑いにて当院紹介。経腟超音波にて子宮内腔に胎嚢なく、腹水はごく少量、左卵巣は43mm大、左卵巣周辺に65x35mm 大の血流豊富な小嚢胞集族が認められた。血中hCG92,144IU/Lと著明に上昇あり。子宮内容除去術施行したが絨毛確認できず手術施行。術中所見にて、左卵管は正常、腫大した左卵巣周囲に凝血塊あり、その中に透明な小嚢胞状構造が散在していた。左卵巣下端は破綻し少量の出血あり、左卵巣を部分摘出。子宮広間膜左側子宮動脈上行枝から卵管枝への分岐付近に小嚢胞状構造を含む脆弱な組織が認められ、著明な出血も伴うため、出来る限り摘出し止血。病理結果にて左卵巣、脆弱組織ともに全胞状奇胎に相当する像が認められた。術後 hCG 低下停滞、その後上昇傾向あり。絨毛癌診断スコア3点にて臨床的侵入奇胎と診断。MTX療法4コース、アクチノマイシンD療法3コース施行後hCGは陰転化し、その後さらに4コース追加施行。現在hCGの再上昇は認められていない。
【考察】子宮内に胎嚢が認められずhCGが極めて高値の場合、異所性に胞状奇胎が認められることもあり、そのことを念頭におきながら診療にあたる必要がある。

演 題 抄 録

29. 脱エタノール化パクリタキセルの臨床への応用

愛知医科大学　産婦人科[1)]　薬剤部[2)]
大林幸彦[1)]，岩崎慶大[1)]，藪下廣光[1)]，若槻明彦[1)]
築山郁人[2)]，長谷川高明[2)]

【目的】パクリタキセルは溶解剤としてエタノールを含有しているため、アルコール過敏症や不耐症の症例には投与できない。この問題を解消することを目的として、パクリタキセルの脱エタノール化を試み、その安全性と有効性について検討した。
【方法】1)パクリタキセルのバイアルを70℃の湯浴中300mL/minのN2を注入し、同時にアスピレーターを用いてエタノールを吸引除去した。経時的に重量を計量しエタノール含量を算出し、60 分後の試料についてHPLCを用いて含量、分解物の確認を行った。2)愛知医科大学倫理委員会で承認され、本人より同意が得られたアルコール不耐症の子宮体癌患者を対象に投与し、その副作用、効果を判定した。
【成績】1)経過時間に比例して脱エタノール化が進み、30分までにほとんどのエタノールを除去することができた。30分経過以降、重量変化はほとんどなく、粘度の増加がみられた。エタノールを除去した製剤にパクリタキセルの分解物は認められなかった。2)以前認めたアルコールによる酩酊感は出現しなかった。3)前治療の化学療法(ドセタキセル、カルボプラチン)では腫瘍の増悪を認めたが、今回の脱エタノールパクリタキセル、カルボプラチンでは腫瘍径は不変であった。
【考察】今回エタノール除去装置を用いることにより、パクリタキセル含量の損失なく脱エタノール化することが可能であった。この方法を用いれば今後アルコール過敏の患者にも使用可能となり予後にも貢献できると考えられる。

第５群（15：12～15：57）

30. 子宮頚癌 IA-IIA 期の手術症例の予後因子の検討　～手術待機期間は予後因子と成り得るのか?～

名古屋大学医学部産婦人科
梅津朋和、鈴木史朗、水野美香、梶山広明、柴田清住、吉川史隆

【目的】我が国では平成18年にがん対策基本法が制定され、がん拠点病院の整備が行われてきた。その結果、がん拠点病院に患者が集中し、手術待機期間が長くなるという問題が生じている。子宮頚がんでは Landoni らが IB-IIA 症例では手術療法と放射線療法では治療成績に差が無いと報告しており、それに基づいて手術待機期間が長い症例は放射線療法を選択する場合がある。しかし、手術待機期間が予後に関与しているという報告は無い。そこで我々は今回、子宮頚がん IA-IIA 期の手術症例の予後解析を行い、手術待機期間が、予後に関与しているかを検討した。
【方法】1999 年から 2010 年までで当院で手術を施行された子宮頚癌 stage IA-IIA 患者、117 例を対象とした。因子は年齢、FIGO stage、組織型、SCC 値、CA125 値、脈管侵襲、リンパ節転移、手術待機期間とし、予後との関連を後方視的に検討した。
【結果】手術待機期間は平均 48 日間（20-92 日間）であった。手術待機期間を 50 日以下、50 日以上に分け、検討した結果、全生存期間(OS)、無増悪生存期間(PFS)ともに差を認めなかった。(PFS: p = 0.106, OS: p = 0.653) 脈管侵襲、リンパ節転移は PFS、OS に関連を認めた。組織型は OS にのみ関連を認めた。
【結論】手術待機期間は子宮頚がん手術症例の予後とは関連を認めなかった。治療法の選択には手術待機期間のみで決定するのではなく手術療法、放射線療法のメリット、デメリットを話し、十分に討議をして決めていくことが重要と思われた。

演 題 抄 録

31. 早期診断に細胞診が有用であった微小浸潤子宮頸部明細胞腺癌の１例

三重県立総合医療センター産婦人科、同病理科*、
市立四日市病院産婦人科**
吉田佳代、田中浩彦、鳥谷部邦明、千田時弘、
坂倉康文、小林　巧**、朝倉徹夫、谷口晴記、
鈴木かおり*、小掠剛寛*、畑中秀康 *

【はじめに】子宮頸部細胞診にて癌を疑い、組織診で異常所見が得られない場合、その判断と対応に苦慮する。今回われわれは子宮頸部細胞診にて腺癌（明細胞腺癌の疑い）を疑い、精査したが頸部組織診上異常はなく、子宮全摘標本にて微小浸潤子宮頸部明細胞腺癌（FIGO 分類 stageⅠA 期相当）と診断し得た症例を経験した。

【症例】69 歳女性。子宮頸部細胞診異常にて近医より紹介。頚管内掻爬による生検で悪性所見は得られず、経腟エコー、MRI 画像上明らかな腫瘤像を認めなかった。細胞診上は腺癌（明細胞腺癌疑い）が考えられ、その発生頻度より子宮体部や卵巣由来の腫瘍も否定できないと考え、十分なインフォームドコンセントの下、腹式単純子宮全摘および両側付属器切除術を施行した。[細胞診所見]胞体が淡明な細胞が管状、シート状に出現していた。腫瘍細胞は大小不同で核小体が目立ち、細胞の突出が見られた。[組織所見]子宮頸部の頚管腺領域に一部フロント形成を伴う、胞体が淡明で核小体の目立つ細胞からなる AIS 像が見られた。一部孤立細胞が腺管から脱落し、間質反応を伴っていた。パラフィンブロックを用いた HPV タイピング解析を行ったが、解析した全ての型において陰性であった。

【まとめ】子宮頸部明細胞腺癌は、その発生に HPV の関与が指摘されていない。子宮頸癌スクリーニングにおいて HPV の検索が重要であることは論を待たないが、本症例のように HPV の関与のない頸癌の早期診断のために、細胞診は重要な役割を担っているものと思われた。

32. 子宮頸癌術後は、いかにフォローアップすべきか？

愛知県がんセンター中央病院
廣澤友也、河合要介、吉田憲生、中西　透

【目的】子宮頸癌治療後のフォローアップの方法については十分なエビデンスがない。子宮頸癌術後の最適なフォローアップ間隔、方法を検討するためには前向き研究が必要であると考えられるが、そのデザインのためにも再発部位および発見契機について検討が必要であると考えた。

【方法】当科において 1998-2007 年の間に子宮頸癌 Ib1-IIb 期と診断され、広汎子宮全摘術が行われた 436 例を対象とし、再発を認めた 72 例について、再発部位や発見契機について検討した。対象症例の臨床進行期別の再発の頻度は、Ib1 期 12%、Ib2 期 29%、IIa 期 14%、IIb 期 35%であった。病理組織型別の再発の頻度は、扁平上皮癌 16%、腺癌 21%、その他 44%であった。

【成績】術後 2 年以内に再発した症例は 64 例、2 年以降に再発した症例は 8 例であった。再発部位は、骨盤内 25 例、肺 13 例、膣 12 例、傍大動脈リンパ節 10 例、骨 5 例、鎖骨下リンパ節 3 例、肝 2 例、脳 1 例、皮下 1 例であった。発見契機について症状が一番先であったもの 20 例、腫瘍マーカーが一番先であったもの 28 例、その両方がほぼ同時期にあったもの 15 例であった。

【結論】術後 2 年以内の再発が多く、また骨盤内、膣の再発が多い。発見契機は、症状、腫瘍マーカー、もしくはその両方を契機に発見されることが多い。これらの結果に、より詳細な結果および文献的考察を加え、子宮頸癌術後の最適なフォローアップの方法について検討する。

演 題 抄 録

33. 子宮頚癌に対する同時化学放射線療法の治療成績

豊橋市民病院産婦人科、放射線科※
山口恭平、浅井千尋、高橋明日香、吉田美紗、
廣渡芙紀、向　麻利、芳川修久、横田夏子、
諸井博明、寺西佳枝、濱野恵美、矢野有貴、
高橋典子、岡田真由美、若原靖典、安藤寿夫、
河井通泰、浅野晶子※ 館　靖※

【目的】近年子宮頚癌に対して同時化学放射線療法（CCRT）が施行され始めている。今回当科において子宮頚癌に対して CCRT を行った症例に対して臨床的検討を行った。
【方法】1998年8月から2009年12月までに当科でCCRTを行った子宮頚癌ⅡB からⅣ期までの 109 例を対象とした。年齢中央値 53(24-79)歳、最大腫瘍径中央値は 5(2.5-17)cm であった。ⅡB 期 60 例、Ⅲ期 25 例、Ⅳ期 24 例であった。放射線治療（全骨盤照射、腔内照射）開始と同時に原則として化学療法 CDDP70mg/m^2(day1),5-FU700mg/m^2(day1-4)を 2 コースおこなった。
【成績】全症例の 5 年生存率は 65.0%であった。ⅡB 期は 82.7%、Ⅲ期 50.6%、Ⅳ期 40.9%であった。(ⅡvsⅢ p<0.002, ⅡvsⅣp<0.0001,ⅢvsⅣns)扁平上皮癌 64.7%、腺癌 66.8%で差は認められなかった。最大腫瘍径別(～4cm, 4.1～6cm,6.1cm～)では生存率に差はなかった。また年齢別(～49 歳,50～60 歳,61 歳～)でも生存率に差はなかった。治療前の画像上での骨盤リンパ節転移有無別では、転移無し 83.9%,転移有り 46.8%で有意差(p<0.0001)を認めた。CCRT 終了後の効果判定で CR(82.5%)と nonCR(30.8%)で有意差(p<0.0001)を認めた。
【結論】子宮頚癌における CCRT の成績をみると、組織型、腫瘍径、年齢では生存率に差はなく、進行期と CCRT 後の効果判定が生存率に強く関与することがわかった。さらに詳細に多数例について検討する必要があると考えられた。

34. 傍大動脈リンパ節転移を認めた STUMP の一例

岐阜大学医学部産科婦人科
市橋享子、矢野竜一朗、水野智子、早崎　容、
古井辰郎、森重健一郎

【緒言】今回我々は傍大動脈リンパ節転移を認めた STUMP（smooth muscle tumor of uncertain malignant potential）の一例を経験したので報告する。
【症例】40 歳　　G1P1
現病歴：過多月経を主訴に前医初診。子宮筋腫の診断にて外来経過観察中、急速な増大傾向が認められたため、平成 22 年 4 月 30 日当科紹介となった。エコー上 90mm 大の子宮腫瘍を認め、MRI にて特殊な筋腫・悪性腫瘍などの可能性が指摘された。十分なインフォームドコンセントの下、挙児希望もあり、希望にて開腹子宮筋腫核出術を施行した。術後病理は cellular leiomyoma もしくは STUMP の診断であった。術後慎重に経過観察を施行するも、3 か月後の MRI にて子宮前壁に数個の結節認められ、傍大動脈リンパ節腫大も指摘されたため、平成 23 年 1 月 18 日単純子宮全摘術、両側子宮附属器切除術、骨盤内および傍大動脈リンパ節廓清、直腸表面腫瘤摘出術を施行した。術後病理は STUMP との結果で、子宮は残存腫瘍が再増殖した状態であり、左傍大動脈リンパ節および直腸表面への転移が認められた。これらの臨床像に鑑みて leiomyosarcoma に準じて取り扱う方針となり、術後ゲムタビシンおよびドセタキセル併用の全身化学療法⑥コース施行した。現在のところ再発所見は認められていない。
【結語】
文献的に STUMP の遠隔転移の報告は少ないが、本症例のようなケースもあるため、その治療には慎重な対応が求められると思われた。

演 題 抄 録

第６群（15：57～16：42）

35. 子宮体部原発 alveolar rhabdomyosarcoma の一例

名古屋市立大学産科婦人科，　豊川市民病院産婦人科*
西川隆太郎、森田　泰嗣*、小林正明、西川　博、
荒川敦志、杉浦真弓

【はじめに】子宮体部原発の横紋筋肉腫(rhabdomyosarcoma)は比較的稀な疾患である。横紋筋肉腫は成人の全軟部悪性腫瘍の内の約 3%、その中で泌尿生殖器発生のものが 20%程度であり、子宮体部原発の横紋筋肉腫となると現在までに国内外で約 70 例の報告例があるのである。

【症例】49 歳女性、5 経妊 2 経産、既往歴・家族歴に特記すべきことなし。

過多月経を主訴に前医初診。視診や内診では異常所見なく、子宮腟部細胞診を施行された。細胞診の所見上、小型異型細胞を多数認めたため、精査加療目的で当院紹介受診となった。当院での子宮腟部細胞診および組織診においては異常所見を認めず、MRI を施行したところ子宮体部内腔を占拠する、造影剤により増強される腫瘤性病変を指摘された。その後施行された子宮内膜組織診において前医で認めたものと同様の小型異型細胞を多数認めたことから、子宮体癌の診断にて開腹手術を予定した。手術は準広汎子宮全摘および両側付属器切除に加えて、骨盤内および傍大動脈リンパ節廓清を施行した。術後経過は良好であり退院となったが、術後永久標本での病理組織検査所見において、子宮体部横紋筋肉腫と診断された。

術後補助療法に関しては現在薬剤の選択を含め検討中である。現在術後 1 ヶ月経過しており、経過観察中である。

【考察】

本症例は前医および当院で行われた術前の細胞診、組織診においていずれも横紋筋肉腫とは診断されておらず、また術前の内診、超音波検査上異常所見を認めず診断に苦慮した。本症例に関して過去の文献的考察などを加えて報告する。

36. 子宮体部 G3 腺癌の臨床的特徴

藤田保健衛生大学産婦人科
河合智之、野田佳照、坂部慶子、市川亮子、大江収子、
河村京子、加藤利奈、小宮山慎一、関谷隆夫、
長谷川清志、廣田　穣、宇田川康博

【目的】子宮体部 G3 腺癌の臨床的特徴を G1 および G2 腺癌と比較し、さらに G3 腺癌の予後因子を検討した。

【方法】2001～2010 年に当院にて手術を施行し、特殊型の混在のない子宮体部類内膜型腺癌のみ 172 例を対象とした（G1：84 例、G2：64 例、G3：24 例）。G1～G3 腺癌各々の発症年齢、III+IV 期の割合、累積生存率(OS)および死亡例の生存期間中央値（MST）を比較した。G3 腺癌の予後因子として以下の項目に関して解析した（60 歳以上 vs 60 歳未満、筋層浸潤 1/2 以上 vs 未満、脈管侵襲あり vs なし、頸部浸潤あり vs なし、リンパ節転移あり vs なし、傍大動脈節転移あり vs なし、腹水細胞診陽性 vs 陰性、I+II 期 vs III+IV 期、子宮外進展あり vs なし、治療前 CA125 値 >35 vs ≦35 U/ml、完全切除 vs 不完全手術）。

【成績】年齢中央値は G1：58 歳(32～85 歳)、G2：61 歳(32～80 歳)、G3：55 歳(44～81 歳)と差はなかった。III+IV 期の割合は G1：11.9%、G2：23.4%、G3：54.2%と有意に G3 腺癌で多く、OS は G1：96.4%、G2：90.6%、G3：79.2%と G3 腺癌で予後不良であった。死亡例の MST は G1：68M(55~74M)、G2：30M(17～72M)、G3：16M(6～37M)と分化度の低下とともに MST は低下した。G3 腺癌の予後因子としてリンパ節転移（$p<0.001$）、傍大動脈節転移（$p<0.0001$）、III+IV 期（$p=0.034$）、不完全切除（$p<0.0001$）が挙げられた（単変量）。

【結論】G3 腺癌は必ずしも高齢者に多いわけではなく、診断時に進行例が多く、リンパ節転移を有し不完全切除に終わった症例の予後は極めて不良である。

演 題 抄 録

37. 子宮体癌の再発発見契機に関する後方視的検討

名古屋大学
内海　史、梶山広明、鈴木史朗、梅津朋和、水野美香、柴田清住、吉川史隆

【目的】子宮体癌は一般的に予後良好といわれているものの、再発例では治療に難渋することも多い。また治療後の適切な経過観察についてはガイドラインでも一定のコンセンサスが得られていない。本研究では、子宮体癌の再発症例において、その形式の特徴を明らかにすることを目的とした。
【方法】2001 年より 2010 年まで子宮体癌の診断にて当院で治療を行った 290 例のうち、再発を認めた 50 例を対象とした。再発部位、発見の契機、症状の有無、および初回治療から再発までの期間などを検討した。
【成績】全症例の進行期分布はⅠ期:13 例、Ⅱ期:6 例、Ⅲ期:27 例、Ⅳ期:4 例であった。初回治療から再発までの期間の中央値は 11 か月。50 例中 25 例(50%)および 43 例(86%)がそれぞれ 1 年および 3 年以内に再発した。また 5 年以上経過して再発したものも 4 例(8%)認めた。再発時、何らかの症状を呈していたものが 12 例(24%)、無症状なものが 34 例(68%)であった。無症状例における発見契機は腫瘍マーカーの上昇が 16 例と最も多く、定期 CT が 14 例とそれに次いで多かった。再発部位は 11 例が腟・外陰であり、そのうち 5 例が有症状であった。しかしながら、無症状でかつ、断端細胞診が発見契機となった症例は認められなかった。骨盤・腹腔内再発は 10 例にみられ、うち定期 CT による発見が 5 例と最多であった。遠隔部位再発は 18 例に認め、うち定期 CT による発見が 7 例、腫瘍マーカーの上昇によるものが 6 例であった。
【結論】子宮体癌は初回治療後 3 年以内に再発するものが多く、大半が発見時に無症状であった。内診や CT、腫瘍マーカーの定期的なチェックが重要と考えられたが、断端細胞診の有用性は必ずしも高くないことが想定された。

38. 黄体ホルモン療法により生児を得た若年子宮体癌（類内膜腺がんＧ３）の一例

岐阜大学医学部産科婦人科[1]、
郡上市民病院産婦人科[2]
大塚祐基[1]、伊藤直樹[1]、早崎　容[1]、豊木　廣[1]、古井辰郎[1]、丹羽憲司[2]、森重健一郎[1]

若年生体癌において妊孕性を望む場合に大量黄体ホルモンによる温存治療が行われている。しかし、通常は分化度の高い（Ｇ１まで）筋層浸潤の認められない症例に限られる。今回我々は、低分化（Ｇ３）で筋層浸潤を認めた症例に対して、強い挙児希望のため黄体ホルモン療法（MPA）を継続し、生児を得た症例を経験したので報告する。
症例は２００４年２月に不正出血を主訴に前医を受診。内膜肥厚あり掻爬により異型子宮内膜増殖症の診断。MRI 上は子宮体部への１／２以下の浸潤を疑われた。MPA 400mg 投与開始。７月９日再度の掻爬で類内膜腺がん Ｇ３の診断。子宮摘出を勧められたが、子宮温存を希望し７月２１日当科紹介となった。初診時２８歳。当科受診後は MPA 600mg に増量。８月と９月の内膜掻爬では異常所見なく、MRI においても腫瘤を認めず、CR と判定した。同年１１月よりクロミフェン等による不妊治療開始した。翌年２００５年４月胎胞を確認。１２月妊娠３８週帝王切開により、３４６４ｇ の女児を出産した。帝王切開時に子宮内外を確認したが、悪性所見認めなかった。その後内膜細胞診での経過観察を行った。２００６年４月より不妊治療を再開したが、10 月内膜掻爬で再び異型内膜増殖症の診断。１２月７日、準広汎子宮全摘術、左附属器切除、右卵巣部分切除術、骨盤リンパ節郭清施行。術後の病理検査では、内膜肥厚は認めるが異型腺上皮は認めなかった。術後は現在まで再発の所見はない。

39. 子宮筋腫で子宮摘出後27年を経過して発症したIntravenous leiomyomatosis of the uterusの1例

愛知医科大学　産婦人科、　血管外科*
土岐市民総合病院　外科**
大山由里子、衣笠祥子、野口靖之、川西　順**、
石橋宏之*、太田　敬*、若槻明彦

Intravenous leiomyomatosis of the uterus (IVL)は、子宮に生じた平滑筋腫が静脈内に侵入し成長する血管内腫瘍であり、組織学的には、「子宮筋腫あるいは子宮内静脈壁から生じた良性の平滑筋腫が、静脈内に発育進展したもの」と定義されている。我々は、子宮筋腫により単純子宮全摘術(右付属器含む)を施行し、27年を経過して発症したIVLを経験したので報告する。患者は、70歳、２経妊２経産。検診で行われた腹部超音波検査により肝臓に異常を指摘され、CTを施行したところ、下大静脈(IVC)内に腫瘤陰影を認めたため当院血管外科及び婦人科へ紹介される。内診上、明かな所見を認めないが、経腟的超音波検査及びMRIで、骨盤内右側に直径5cmの線維性分に富む充実性腫瘤を認めた。さらに、造影MRI,CTでは、この骨盤内腫瘤から内腸骨静脈、IVCを経て右心房まで連続する血管内腫瘤陰影を確認した。以上より、骨盤内腫瘍及びIVLと診断し、下大静脈フィルター留置後に骨盤内腫瘍切除と下大静脈内腫瘍切除を開腹下で施行した。鑑別診断には、下大静脈平滑筋肉腫の可能性があり、術中迅速病理検査を行った。開腹所見として骨盤内腫瘤は、右子宮動脈断端付近の結合組織内に多発性に存在し、周囲の組織と癒着剥離を行い摘出した。さらに、血管内腫瘍は、IVCをクランプした状態で静脈壁を切開し摘出した。術中及び術後の病理組織学的は、異型に乏しい紡錘形細胞の束状交錯が確認され、組織学的にIVLと診断された。

IVLは、心臓まで到達すると右心不全や三尖弁の開放障害による失神発作など急激な致死性発作を招くことがある。このため、子宮筋腫または子宮筋腫の治療歴を持つ女性のIVCまたは右房内に腫瘍を認めたら画像診断により病変の連続性を確認し、本疾患を鑑別し、早期に摘出する必要がある。