第128回

東海産科婦人科学会
プログラム

日　時　平成23年3月6日(日)

場　所　興和(株) 本店ビル 11階ホール

名古屋市中区錦3丁目6番29号

電話 (052)963－3145 (11F 当日直通)

会　長　名古屋市立大学教授　杉　浦　真　弓

東海産科婦人科学会

※学会参加費は￥1,000を当日いだきます。

(評議員の先生は昼食代￥1,000を当日いただきます)

第128回　東海産婦人科学会次第

1．　理 事 会 …… 9：00～　9：20

2．　開　　会 …… 9：30

3．　一般講演（No.1～No.16） …… 9：30～11：54

4．　評議員会 …… 12：00～12：30

5．　東海ブロック代議員会 …… 12：30～13：00

6．　総　　会 …… 13：15～13：30

7．　一般講演（No.17～No.34） …… 13：30～16：12

8．　閉　　会 …… 16：12

演者へのお願い

1．一般演題の講演はPCによる発表のみです。

2．一般演題の講演時間は**1題6分間、討論時間は1題3分間**です。時間厳守でお願い致します。

3．発表はPCによるプレゼンテーションで行います。アプリケーションはWindows版 Power point 2003,2007,2010とさせて頂きます。なお、動画は不可とさせて頂きます。

4．保存ファイル名は、**「演者名（所属施設名）」**として下さい。

5．フォントはOS標準のもののみご用意致します。画面レイアウトのバランス異常を防ぐため、フォントは「MSゴシック」「MS明朝」をお薦めします。

6．メディアを介したウイルス感染の事例がありますので、最新のウイルス駆除ソフトでチェックしてください。

7．**当日は、バックアップとしてUSBメモリーをご持参下さい。**

8．スライド操作は演者ご自身で行っていただきます。

9．PCの動作確認を行います。**演者の方は発表の40分前までに受付**をすませてください。

10．**発表データは2月25日（金）17：00必着までに e-mail にて名古屋市立大学産科婦人科学教室（confobgy@med.nagoya-cu.ac.jp）へお送り頂く様お願い致します。当日の変更は不可とさせて頂きます。**

プ　ロ　グ　ラ　ム

理事会（９：00～９：20）

開　会（９：30）

一般講演

第１群（９：30～10：24）　座長　森重健一郎　教授

１．子宮動静脈奇形の１症例
……名古屋市立大学・杉山ちえ　他

２．閉経後の不正性器出血を機に発覚した子宮及び卵巣動静脈奇形の一例
……愛知医科大学・岩崎慶大　他

３．出血を伴う帝切瘢痕部妊娠に対する画像診断および子宮動脈塞栓化学療法による保存的療法の検討
……岐阜県立多治見病院・井本早苗　他

４．産後出血に対する子宮動脈塞栓術の効果に関する検討
……岐阜大学・矢野竜一朗　他

５．遺残胎盤から子宮内感染を生じ子宮摘出を要した筋腫合併妊娠の１例
……名古屋大学・東　真規子　他

６．妊娠中乳癌治療を行い、無事生児を得た一例
……市立四日市病院・小田日東美　他

第２群（10：24～11：09）　座長　吉川史隆　教授

７．子宮頸部未分化癌の1例
……三重大学・鳥谷部邦明　他

８．子宮頸部villoglandular papillary adenocarcinomaの２例
……江南厚生病院・松川　泰　他

９．子宮頸部腺扁平上皮癌の臨床病理学的特性に関する検討
……藤田保健衛生大学・鳥居　裕　他

10．プラチナ抵抗性卵巣癌、腹膜癌に対するCPT-11とPLD療法の比較検討
……藤田保健衛生大学・市川亮子　他

11．再発卵巣癌に対するpegylated liposomal doxorubicin（PLD）の臨床効果
……愛知県がんセンター中央病院・河合要介　他

第３群（11：09～11：54）　座長　宇田川康博　教授

12．卵巣癌術後のTC療法12コース目に間質性肺炎となった１例
……豊橋市民病院・吉田光紗　他

13. 最近経験した卵管癌の3症例
……一宮市民病院・鈴木茉衣子　他
14. 卵管癌4例の検討
……岐阜県総合医療センター・森　美奈子　他
15. 婦人科悪性腫瘍における骨転移例の検討
……岐阜大学・鈴木真理子　他
16. 塩酸モルヒネ持続静注へのオピオイドローテーションが疼痛コントロールに有効であった癌性腹膜炎の２例
……豊田厚生病院・木野本智子　他

評議員会（12：00～12：30）

東海ブロック代議員会（12：30～13：00）

総　　会（13：15～13：30）

第４群（13：30～14：24）　座長　若槻明彦　教授
17. 子宮腺筋症、過多月経にレボノルゲストレル除放型IUS（LNG-IUS）が著効した1例
……大垣市民病院・松川　哲　他
18. 特異な経過を示し、治療方針の決定が困難であった子宮腺筋症の2例
……豊田厚生病院・黒土升蔵　他
19. 大量性器出血にて緊急手術となった子宮頚部腺筋症の一例
……名古屋第二赤十字病院・金澤奈緒　他
20. 単孔による全腹腔鏡下子宮全摘術の試み
……藤田保健衛生大学・稲垣文香　他
21. 腹腔鏡下手術時の直腸損傷に対するダブルチェック法の有用性について
……岐阜市民病院・竹中基記　他
22. 骨盤臓器脱に対するTVM手術の導入
……中濃厚生病院・加藤順子　他

第５群（14：24～15：18）　座長　佐川典正　教授
23. 産科胎児スクリーニングで出生前診断した胎児血管輪の2例
……名古屋第一赤十字病院・宮崎　顕　他
24. 出生前に胎児硬膜下血腫と診断され、脳回形成異常を伴う小頭症に孔脳症を合併した一例
……名古屋市立大学・水谷栄太　他
25. 妊娠37週で胎内死亡に至った常染色体９番トリソミーの１例
……大垣市民病院・鈴木克尚　他

26. 妊娠高血圧症候群妊婦の重症度と活性酸素・抗酸化因子との関連性
……愛知医科大学・木村　千晴　他

27. 全前置胎盤に対する子宮底部横切開による腹式帝王切開術後フォローアップにおけるMRI所見の検討
……藤田保健衛生大学・江草悠美　他

28. 当院におけるGBS感染症の現状
……国立病院機構　長良医療センター・反中　志緒里　他

第６群（15：18～16：12）　座長　杉浦真弓　教授

29. 当院で経験した周産期リステリア症の三例
……名古屋第二赤十字病院・茶谷順也　他

30. 妊娠中に急性膵炎を合併した1例
……小牧市民病院・南谷智之　他

31. 妊娠23週に帝王切開瘢痕部に付着した胎盤により腹腔内出血を発症した一例
……三重県立総合医療センター・小林　巧　他

32. 当院における「飛び込み分娩」の現状
……豊橋市民病院・浅井千尋　他

33. 高度生殖医療におけるAMH（アンチミューラーホルモン；抗ミューラー管ホルモン）の有用性
……浅田レディースクリニック・佐野美保　他

34. 婦人科疾患に対する化学療法の卵巣予備能に及ぼす影響　～血清AMHを用いて～
……名古屋大学・宮崎和加奈　他

演　題　抄　録

第１群（9:30〜10:24）

1. 子宮動静脈奇形の1症例

名古屋市立大学、同放射線科＊、
名古屋市立西部医療センター城北病院産婦人科＊＊
杉山ちえ、服部幸雄、佐藤剛、片野衣江、尾崎康彦、
杉浦真弓、
佐々木繁＊、河合辰哉＊、鈴木佳克＊＊

子宮動静脈奇形は子宮に発生する動静脈奇形でまれな疾患である。治療法として動脈塞栓術による治療が第一選択として行われる。今回我々は大量の性器出血を来し、動脈塞栓術のみでは治療困難だった子宮動静脈奇形の症例を経験したので報告する。症例は37才女性。1回経妊1回経産。合併症として喘息あり。24才の経膣分娩時に異常なし。30才頃より過多月経が増悪し近医を受診、子宮筋腫と診断され、止血剤、鉄剤投与にて加療された。37才で前医を受診。超音波検査にて異常像を指摘されMRIを施行し、子宮筋層内に脈管増生像を認め子宮動静脈奇形と診断された。その後自宅にて大量の性器出血を来たし前医へ搬送された。Hb4.7の重症貧血を認め輸血RCC6単位を施行され、子宮動静脈奇形の精査加療目的で当科転院となった。動脈塞栓術による治療を選択し、両側卵巣動脈、右子宮動脈をコイル塞栓し、子宮への血流量を落とした後にNBCAによる左子宮動脈塞栓術を施行した。術後も超音波検査にて子宮筋層内に豊富な血流を認め、治療判定目的にMRAを施行した。子宮動静脈奇形は右側優位に残存し、腰動脈より分枝した側副血行路に栄養される右卵巣動脈の血流が残存していた。放射線科と協議し、これ以上の血管内治療での根治は困難と判断された。術中出血予防のため追加塞栓術及び右内腸骨動脈バルーン留置の上、腹式単純子宮全摘術及び右付属器切除術を施行した。病理組織検査では子宮底部両側に拡張した多数の血管の集簇を認め、血管の一部は複数箇所で内膜に達しており、月経時には子宮内腔に穿通していたと考えられた。子宮動静脈奇形の治療法としては動脈塞栓術が一般的であるが、塞栓術による完治が望めないときも、動脈留置バルーンなどで術中出血量を減らすことができた。複数の診療科で連携をとりながら治療に当たることが重要である。

2. 閉経後の不正性器出血を機に発覚した子宮及び卵巣動静脈奇形の一例

愛知医科大学
岩﨑慶大、岩﨑 愛、野口靖之、若槻明彦

【緒言】子宮動静脈奇形は20〜40代の生殖期女性に発症する非常に稀な疾患であるが、大量出血をきたすことから不正性器出血の鑑別疾患の1つとして重要である。今回我々は、閉経後の大量出血をきたした子宮及び卵巣動静脈奇形の症例を経験したので報告する。【症例】62歳、3妊2産。50歳で閉経後不正出血なく、平成21年11月に少量の性器出血を主訴に受診。超音波検査で子宮筋層内に多発する嚢胞性病変を認めた。カラードップラーで腫瘤内部は血流が豊富であり拡張した血管であると推測され、子宮両側には拡張、蛇行する血管が確認された。子宮膣部及び体部細胞診を施行するも異常を認めず、その後徐々に出血が増加、大量出血したため緊急入院となった。入院後CT、MRAを施行し、子宮及び卵巣動静脈奇形と診断した。性器出血によりHbは7.2g/dlと貧血が進行し、止血目的で緊急子宮動脈塞栓術を施行した。出血は消失したが、血管径が太く、塞栓後も異常血流は残存しており塞栓術での根治は望めず、再出血も懸念された為、単純子宮全摘術及び両付属器切除、卵巣動脈結紮術を施行した。術中出血は556ml、セルセーバーにて239ml返血し術後貧血は軽度、術後に施行したCT angiographyで異常血流の減少を確認し退院した。現在、術後約1年異常なく経過している。【結語】今回我々は閉経後に不正出血で発症し、子宮動脈塞栓術を先行し単純子宮全摘及び付属器切除術、卵巣動脈結紮術にて治療し得た子宮及び卵巣動静脈奇形の症例を経験した。閉経後の不正出血の鑑別疾患として、経膣超音波で血管の拡張と蛇行を認める場合は動静脈奇形も念頭に置く必要があり、診断においてCTやMRAが有効であると考えられた。

演　題　抄　録

3. 出血を伴う帝切瘢痕部妊娠に対する画像診断および子宮動脈塞栓化学療法による保存的療法の検討

岐阜県立多治見病院　産婦人科
井本早苗、森　正彦、山田純子、中村浩美、竹田明宏

【目的】多様な画像診断により、出血を伴う帝切瘢痕部妊娠に対する保存的療法として子宮動脈塞栓化学療法（transcatheter arterial chemoembolization：TACE）の適応に関し検討した。【方法】出血を伴う帝切瘢痕部妊娠の5症例に対し、カラードップラー超音波検査法、MRIおよび３DCTアンギオグラフィーを用いて、胎盤の付着部位、浸潤の深さおよび子宮筋層における新生血管の評価を行った。まず、アクチノマイシンを用いた緊急TACEを、迅速な止血と絨毛組織に対する細胞障害を目的に行った。その後、待機的管理もしくは子宮鏡を用いた切除のいずれかに関しては、個々の症例により決定した。血清hCG値の下降不良が認められた場合に、メソトレキサート（MTX）全身投与を行った。【結果】MRIより、子宮前壁の漿膜まで浸潤していた症例が3症例で、ほか2例は子宮前壁の部分的な浸潤であった。全症例において、まず保存的治療として緊急TACEを施行した。その後、妊娠成分の自然排出は部分的な侵入胎盤の1例にて認めた。MTX追加投与は、瘢痕部妊娠の完全な胎盤の浸潤をみとめた4症例において行った。部分侵入胎盤の１症例では、腹腔鏡ガイド下にて子宮鏡下に切除することができたが、完全な侵入胎盤の1症例では、子宮穿孔の危険性のために遂行できなかった。MTX全身投与は完全な絨毛成分の消失のために行った。TACEによる合併症もしくは二次的な出血を認める事無く、すべての症例において子宮温存を行う事が出来た。【結論】今回小規模ではあるが、出血を伴う帝切後瘢痕部妊娠に対し、TACEはその迅速な止血効果および、化学療法による全身性の副作用を軽減しつつ絨毛組織に対する直接的な細胞障害作用によって、まず選択しうる保存的療法として有効である可能性が示唆された。

4. 産後出血に対する子宮動脈塞栓術の効果に関する検討

岐阜大学医学部　成育医療女性科
矢野竜一朗、岩垣重紀、古井辰郎、水野智子、
柴田万祐子、森重健一郎

【目的】

産後出血は現在でも妊産婦死亡の原因となり得る重大な問題であるが、近年その治療法として骨盤内動脈塞栓術が行われるようになりその効果も報告されている。しかし、動脈塞栓による止血効果、阻害因子などに関しては一定の見解がない。当科で動脈塞栓術による止血を施行した産後出血症例を解析し、その関連因子を検討した。

【対象と方法】

2005年5月から2010年12月までの間に岐阜大学病院にて、産後出血に対して骨盤内動脈塞栓術を施行した40例のうち、子宮破裂、胎盤位置異常や胎盤遺残などの明らかな原因を認めなかった23例を対象とした。それぞれの症例の背景、塞栓前の状態、治療の成功の如何等につき検討した。

【結果】

子宮動脈塞栓術を行った23例中１例で塞栓術による止血が不可能であり、子宮全摘術を必要とした（治療成功率：96%）。動脈塞栓術による止血が可能であった22例中19例はゼラチンスポンジのみで止血可能であったが、3例では金属コイルやNBCA-lipiodolの併用を必要とした。塞栓前の血液検査所見は、それぞれの中央値でヘモグロビン：6.5g/dl（2.5-13.2）、血小板数：9.1万/μl（2万-25万）、フィブリノーゲン：150mg/dl（20-420）、FDP：28.7μ/gl（3.1-506）であった。22例でRCC、FFPの輸血を必要とし、輸血量の中央値はRCC:18単位（6-50）、FFP:17単位（4-50）であった。8例で血小板輸血を必要とした。

【考察】

明らかな器質的原因を有さない産後出血に対しては子宮動脈塞栓術が有効であり、血小板数の低下や血液凝固能異常が著明な症例に対しても止血可能であった。子宮動脈塞栓術と適切な輸血療法により、従来は開腹手術を必要とした症例の多くで外科的止血を回避できる可能性がある。

演　題　抄　録

5. 遺残胎盤から子宮内感染を生じ子宮摘出を要した筋腫合併妊娠の１例

名古屋大学、春日井市民病院*
東真規子、炭竈誠二、松村寛子、渡部百合子、津田弘之、小谷友美、早川博生*、吉川史隆

今回我々は子宮内感染を生じ治療に難渋した筋腫合併妊娠の一例を経験したので報告する。症例は37歳、G1P0SA1。既往、家族歴に特記すべきことなし。流産時子宮体部後壁に3cm大の粘膜下筋腫を指摘。今回妊娠後筋腫は徐々に増大し妊娠22週には7cm大。筋腫上に胎盤が付着しており分娩時大量出血のリスクを指摘され当院へ紹介。妊娠35週時筋腫は7.6cm、児頭が先進しており経腟分娩の方針とした。妊娠41週4日よりオキシトシンにて陣痛誘発、翌日高度変動一過性徐脈を認め鉗子分娩にて3,070gの男児をApgar Score 8/9点(1分/5分)にて分娩。胎盤剥離せず用手剥離を試みたが筋腫との癒着が疑われ断念。分娩後2時間で出血量3,000mlを越え血圧低下を認めた。妊孕性温存希望が強く子宮動脈塞栓術にて止血を図り胎盤自然娩出を待った。産褥2日より母体発熱と悪露の異臭がありWBC22500/μl、CRP19.68 mg/dlと高度炎症を認めた。産褥3日に脊椎麻酔下にて再度胎盤用手剥離を試み娩出。産褥10日、経腟的に壊死様筋腫を捻除。連日の子宮内洗浄と抗生剤点滴にて産褥27日にはWBC11000/μl、CRP2.68 mg/dlまで改善、抗生剤内服に変更。この間血液培養は2回施行しいずれもnegative、膣培養ではE.coli、Enterococcus、Candidaを認めたがMRSAは陰性、抗生剤点滴の変更を7回行い抗生剤内服とした。しかし、再度発熱と炎症悪化。MRIでは子宮筋層全体に感染が及んでいると考え保存的治療を断念、産褥35日に子宮全摘術施行。子宮は壊死様であった。以後消炎し産褥43日にようやく退院した。産科大量出血に対し子宮動脈塞栓術は妊孕性を温存しつつも高い有効率が得られる方法である。しかし本症例では塞栓により子宮血流を抑制したことが筋腫の変性あるいは子宮内感染を助長した可能性がある。稀な症例であり若干の文献的考察を加えて報告する。

6. 妊娠中乳癌治療を行い、無事生児を得た一例

市立四日市病院
小田日東美，中川典子，長尾賢治，三宅良明，藤牧秀隆，小川統久，辻親廣

【緒言】妊娠・出産の高齢化が進む中、日本人の乳癌罹患率の上昇と発症率のピークが40歳代にあることから、妊娠・授乳期乳癌の頻度が増加している。今回我々は妊娠初期に乳癌と診断され、妊娠継続しながら手術療法と化学療法を施行し、無事生児を得た一例を経験したのでこれを報告する。

【症例】38歳、1経妊1経産。既往歴特記すべきことなし。妊娠5週に乳房のしこりを自覚し、近医を受診した。USにて左C領域に4cmの腫瘤を認め、組織診にて乳頭腺管癌と診断されたが、患者は妊娠継続を希望した。当院外科へ転院となり、妊娠15週5日、全身麻酔下に乳癌根治術（左乳房切除術及び腋下リンパ節郭清）を施行した。病理組織は充実腺管癌,ER(-),PR(＋),Her2(0),LN:1/19であり、stageⅡb、T2N1αM0と診断した。そのため術後追加治療として化学療法が必要と判断された。本人家族は妊娠継続及び後期以降の化学療法を強く希望したため、妊娠中の抗癌剤治療による母児へのリスクについて十分なインフォームド・コンセントを得た後、妊娠26週4日、AC(アドリアマイシン＋シクロフォスファミド)療法を開始。3クール施行後、35週5日帝王切開術にて分娩。児は体重2589g、Ap9/9の男児であった。産後2週間で、AC療法残り1クール施行、その後タキソテール4クール施行した。現在再発を認めておらず経過観察中である。児は出生後特に大きな問題なく経過し、発育発達共に良好である。

【考察】妊娠期乳癌に対する化学療法については現時点でデータが非常に限られており、安全性はまだ確立していない。妊娠期乳癌の治療方針は、乳癌治療予後と胎児への影響を考慮し個々の症例に応じて選択する必要がある。

演　題　抄　録

第２群（10:24〜11:09）

7. 子宮頸部未分化癌の1例

三重大学
鳥谷部邦明、近藤英司、塩崎隆也、本橋　卓
谷田耕治、奥川利治、田畑　務、佐川典正

【はじめに】子宮頸部未分化癌とは、扁平上皮癌、腺癌、小細胞癌、その他いずれの組織型の癌にも分類できない、分化度が極めて低い子宮頸部上皮性悪性腫瘍である。発生頻度は低く、予後は不良と考えられている。標準治療は定まっていない。今回我々は、手術によって完全摘出し得た子宮頸部未分化癌の1例を経験したので報告する。【症例】51歳。閉経50歳。子宮筋腫があり3年前より近医に通院していた。子宮頸部および体部細胞診で異常細胞は認めていなかった。1年前に3cm大の子宮頸部腫瘤を指摘されたが、1年間受診しておらず、その間に腫瘤が5cm大に増大し、黄色帯下も増加してきたため、精査加療目的に当院へ紹介となった。当院初診時、子宮頸管内に発育する5cm大の腫瘤を認め、左傍子宮組織浸潤が疑われた。外子宮口から腫瘤の一部が露出しており、同部位の生検および頸管内掻爬で低分化癌が検出された。MRIでは内部壊死を伴って子宮頸管間質を置換する径57mmの腫瘤を認め、傍子宮組織浸潤を疑う所見を認めた。CTではリンパ節転移や遠隔転移を疑う所見を認めなかった。子宮頸癌Ⅱb期と診断し、広汎子宮全摘術および両側付属器摘出術を施行した（手術時間4時間43分、出血量1,180g、自己血600ml返血）。病理検査でpT1b2、ly(-)、v(-)、pN0(0/19)の未分化癌と診断された。術後補助療法に同時化学放射線療法（全骨盤照射45.0Gy/1回線量1.8Gy、CDDP 35mg/m^2 5サイクル）を施行した。現在術後3ヵ月であるが再発は認めていない。
【まとめ】手術によって完全摘出し得た子宮頸部未分化癌の1例を経験した。再発高危険群と考え、術後に同時化学放射線療法を施行した。現在のところ再発を認めていないが、子宮頸部未分化癌に対する標準治療は定まっておらず、今後も慎重な経過観察が必要と考えられる。今回の症例について若干の文献的考察を加えて報告する。

8. 子宮頸部 villoglandular papillary adenocarcinomaの2例

江南厚生病院　産婦人科、病理診断科*
松川　泰、大渓有子、竹下　奨、村田輝子、木村直美、
佐々治紀、樋口和宏、池内政弘
福山隆一*、中島伸夫*

【はじめに】子宮頸部villoglandular papillary adenocarcinoma（以下VGA）は肉眼的にしばしば乳頭状の隆起性病変を示し、組織学的によく発達した絨毛様の乳頭状構造および腺管状構造を特徴とする高分化型腺癌であり、比較的若い女性に好発し、予後良好とされている。今回我々は子宮頸部VGAの2症例を経験したので報告する。
【症例1】32歳、子宮膣部細胞診にてAGC、精査のため当院紹介受診、組織診にて乳頭腫またはVGA疑いの所見。円錐切除を施行し組織診断にてVGAと診断された。CT、MRI、PETにて明らかな転移所見無く、子宮頸癌Ⅰb期と診断し、広汎子宮全摘術＋両側付属器摘出術＋骨盤リンパ節郭清術を施行した。組織診断では乳頭状増生する異型頸部腺管をみとめ、VGAと診断された。
【症例2】47歳、異常帯下にて当院受診、内診にて子宮頸癌疑われ、細胞診にてadenocarcinoma疑い、組織診断にてVGAと診断された。CT、MRIにて腫瘍は子宮頸部に限局し、明らかな転移所見無く、子宮頸癌Ⅰb期と診断し、広汎子宮全摘術＋両側付属器摘出術＋骨盤リンパ節郭清術を施行した。組織診断では乳頭状・指状に増殖が見られVGAと診断された。2症例とも間質浸潤は軽度であり、脈管浸潤、リンパ節転移は無く、追加治療せず経過観察しているが、現在のところ再発所見はない。
【結語】VGAは高分化型の子宮頸部腺癌に属する極めてまれな悪性腫瘍である。主に若年女性に好発する傾向があり予後良好とされるが、治療方針が明確にされていないため、今後更なる症例の集積と検討が成されるべきだと考えられた。

演　題　抄　録

9. 子宮頸部腺扁平上皮癌の臨床病理学的特性に関する検討

藤田保健衛生大学産婦人科
鳥居　裕、長谷川清志、市川亮子、大江収子、加藤利奈、小宮山慎一、宇田川康博

【目的】子宮頸部腺扁平上皮癌は比較的稀な組織型であり、今回、臨床病理学的特性とその問題点および予後に関して検討を行った。
【方法】1999～2009年に子宮頸癌Ib1～IIb期に対して広汎子宮全摘出術を施行した136例(扁平上皮癌89例、腺癌38例、腺扁平上皮癌9例)を対象とした。腺扁平上皮癌の術前の細胞診、組織診の正診率を検討した。また、3群の術前腫瘍マーカー(SCC、CEA)を比較した。さらに臨床病理学的因子(年齢、pT分類、切除断端陽性頻度、脈管侵襲、リンパ節転移、術後補助療法の方法)および予後(DFS、OS)に関して比較検討した。
【成績】腺扁平上皮癌の細胞診、組織診での正診率はそれぞれ22%(術後の再評価で56%)、67%であった。扁平上皮癌、腺癌、腺扁平上皮癌のSCCはそれぞれ6.0±89.2、1.3±0.9、2.5±2.4(ng/ml)で、CEAは2.7±2.2、4.1±5.1、10.5±21.8(ng/ml)であった。3群の年齢、pT分類、切除断端陽性頻度、脈管侵襲、リンパ節転移の有無、術後補助療法の方法に差異はなかった。扁平上皮癌、腺癌、腺扁平上皮癌の5年DFSはそれぞれ73.1%、75.7%、87.5%で、5年OSは87.8%、76.5%、87.5%であり、3群間に差は認められなかった。
【結論】腺扁平上皮癌の術前診断は細胞診、組織診、腫瘍マーカーを総合しても精度は高いとは言い難い。このことは手術適応のないbulky IIb期以上の症例で治療前に扁平上皮癌あるいは腺癌と診断された症例に混在している可能性を示唆する。また、今回の検討ではI、II期の予後は扁平上皮癌、腺癌と同等であったが、腺癌と同様に予後不良あるいは最も予後不良との報告もあり、症例数の問題もあるため結論は言えない。

10. プラチナ抵抗性卵巣癌、腹膜癌に対するCPT-11とPLD療法の比較検討

藤田保健衛生大学
市川亮子、長谷川清志、石井梨沙、岡本治美、鳥居　裕、大江収子、加藤利奈、小宮山慎一、関谷隆夫、宇田川康博

【目的】プラチナ抵抗性卵巣癌、腹膜癌に対するCPT-11vsリポソーマルドキソルビシン（PLD）のRCTはない。今回、CPT-11およびPLDの治療成績と有害事象について比較した。【方法】卵巣癌、腹膜癌症例でプラチナ製剤に不応または治療終了から6ヶ月以内の再発例を対象とした。2サイクル以上投与可能であったCPT-11群(C群)18例とPLD群(P群)10例について、患者背景、奏効率、clinical benefit率（CR＋PR＋SD)、TTP（time to progression)、有害事象について比較した。治療効果判定(RECIST)は2～3サイクル毎に行い、CA125効果判定基準は用いなかった。【成績】C群、P群の年齢中央値はそれぞれ61歳(32-74歳)および65歳(40-74歳)、再発後既往レジメン数中央値は2（0～5)および3（2～6)で、既往サイクル数は7（0～17)および12(3～20)であった。また用量と投与サイクル数の中央値はC群60～100mg/m²、5（2～10)、P群40～50mg/m²、3（2～9)であった。奏効率はC群22.2%（PR4例)、P群10.0%（PR1例）(p=0.41)、clinical benefit率はC群72.2%、P群50.0%(p=0.24)で、TTP中央値はC群25.2週(4.9～69.9週)、P群12.7週(6～43.1週)(p=0.14)であった。G3以上の有害事象は、C群は嘔気26.3%、下痢21.1%、好中球減少15.8%で、P群は口内炎20%、手足症候群、血小板減少、Hb低下がそれぞれ10%であった。【結論】CPT-11群で有意ではないもののTTPの延長が認められたが、PLD群では前治療がよりheavyな症例が多いことも勘案しなければならない。さらなる症例集積研究、さらには前向き試験が必要である。

演　題　抄　録

11. 再発卵巣癌に対するpegylated liposomal doxorubicin（PLD）の臨床効果

愛知県がんセンター中央病院
河合要介、廣澤友也、吉田憲生、中西　透

【目的】pegylated liposomal doxorubicin（PLD）は再発卵巣癌に対する薬剤として認知されており、日本では2009年4月に認可され広く使われている。今回は再発卵巣癌に対するPLDの効果について検討したので報告する。

【方法】2009年4月～2010年12月にPLD単剤（40～50mg/㎡）による治療を開始した再発卵巣癌29例を対象とし、無進行生存期間や奏効率等の臨床効果を検討した。奏効率は画像診断による場合にはRECISTを用い、CA125による場合にはIGCSの定義を用いた。

【成績】対象症例の平均年齢は63.9歳（範囲43.2-83.0）、組織型は漿液性腺癌25例、明細胞腺癌2例、類内膜腺癌1例、不明1例で、直前の化学療法終了からPLD投与までの期間は中央値で2.3月（範囲0.5-17.1）であった。PLDは29例に対し平均5.7コース投与され、13例は腫瘍進行のため中止、3例はADM総投与量が>500mg/㎡となるため中止、4例は高度の有害事象（口内炎2例、アレルギー反応1例、心毒性1例）のため中止で、9例は治療継続中であった。奏効率は画像診断では0.0%で、CA125による判定では20.0%で、無進行生存期間の中央値は6.1月（95%信頼区間2.6-9.6）、PLD治療後の生存期間の中央値は18.1月（95%信頼区間9.7-26.5）であった。

【結論】PLDは再発卵巣癌に対し高い腫瘍増大抑制効果を示し、また有害事象が軽微であることから、再発化学療法として有用であると考えられた。

第3群（11:09～11:54）

12. 卵巣癌術後のTC療法12コース目に間質性肺炎となった1例

豊橋市民病院
吉田光紗、芳川修久、廣渡芙紀、向麻利、寺西佳枝、濱野恵美、諸井博明、横田夏子、矢野有貴、高橋典子、岡田真由美、若原靖典、安藤寿夫、河井通泰

【緒言】TC療法による薬剤性間質性肺炎の発症は比較的稀であるが、化学療法の中止と間質性肺炎に対する早期の治療が必要となり、生命予後に大きく影響を与えることとなる。

今回、我々は卵巣癌初回術後に行ったTC療法12コース目で間質性肺炎を発症したが、debulking surgeryにより無病生存を得ている1例を経験したので報告する。【症例】62歳、G3P1SA1AA1、56歳閉経。便秘と腹部膨満を主訴に前医より紹介受診。精査の結果、両側由来卵巣癌、腹膜播種、直腸浸潤を認めた。初回手術では左付属器切除術と人工肛門造設術を施行した。病理診断はpoorly differentiated adenocarcinomaで、可及的に腫瘍減量を行ったが、骨盤内に残存腫瘍あり術後化学療法施行となった。TC療法（TXL 180mg/㎡・CBDCA AUC=5）3コースごとにCTにて効果判定行い、徐々に腫瘍縮小が確認できたため、合計12コース施行した。TC療法12コース施行時より呼吸苦自覚し、胸部レントゲンで両側下肺野の索状影を認め、CTで間質性肺炎と診断された。薬剤性が強く疑われ、化学療法は一切中止とした。骨盤内腫瘍サイズの縮小傾向続いており、再手術の方針となった。子宮摘出術と右付属器切除術を行い、残存病変なしとした。追加化学療法は行わなかった。その後経過良好であり、術後7ヶ月経過しているが明らかな再発認めていない。間質性肺炎像も経過観察を続けているが不変である。

演　題　抄　録

13. 最近経験した卵管癌の3症例

一宮市立市民病院
鈴木茉衣子、倉兼さとみ、松本洋介、井口純子、
岡田英幹、松原寛和、大嶋　勉

【諸言】卵管癌は婦人科領域の悪性腫瘍の中で0.3％程度を占め、特異的症状に乏しく術前に卵管癌と診断される症例は0～10％程度とする報告が多い。最近当科で経験した卵管癌3症例について報告する。

【症例1】72歳　前医のMRIで付属器腫瘤を指摘され当科初診。超音波検査で左付属器に55×38mmの多房性嚢胞と卵管腫大を認めた。CA125は465.6U/mlと高値であり開腹手術を施行。術中所見で両側卵巣は萎縮、左卵管腫大を認め術中迅速病理検査で卵管癌と診断され根治術を施行。術後病理診断は左卵管漿液性腺癌stageⅢc（pT3bN1M0）であった。

【症例2】52歳　腹部膨満感あり前医受診、CT検査で多量の腹水を指摘され精査のため当科初診。CT検査で左付属器に52×58mmの嚢胞性成分を伴う充実性腫瘤と腹膜播種巣および胸水を認めた。腹水細胞診はadenocarcinoma、CA125 は1429U/mlと高値であり卵巣癌を疑った。全身状態不良でありまずTC療法3クール施行したところCA125は24.4U/mlと著明に低下し腹水も消失したため開腹手術を施行。術後病理診断は卵管癌adenocarcinomaでStageⅢc（pT3bN1M0）であった。

【症例3】67歳　腹部膨満感あり前医受診、CT検査で腹水指摘され精査のため当科初診。CT、MRIでは子宮、両側付属器に異常所見なく腹水細胞診はadenocarcinoma、CA125が427.4U/mlと高値であり原発不明の癌性腹膜炎に対して開腹手術を施行。術中所見で子宮、両側付属器に異常所見なく、小腸は播種巣により5ヶ所で癒着しており両側付属器摘出術のみ施行。術後病理診断は右卵管漿液性腺癌StageⅢc（pT3ｃNxM0）であった。

14. 卵管癌４例の検討

岐阜県総合医療センター
森美奈子、志賀友美、三和紀子、牧野　弘、田上慶子、
佐藤泰昌、山田新尚、横山康宏

原発性卵管癌は女性生殖器悪性腫瘍の1％以下の頻度で、稀な腫瘍である。近年の画像診断装置の発達により手術前診断ができたとの報告は散見されるが、今なお早期診断が困難な腫瘍である。また、近年は原発性腹膜がんとの関連において関心が高まりつつある。我々は当院で経験した原発性卵管癌4例について若干の文献的考察を加えて報告する。

【症例1】60歳。子宮癌検診で子宮内膜細胞診陽性のため紹介あり。自覚症状無し。子宮内膜生検で腺癌の診断であったが、画像診断では子宮内膜病変指摘できず、一方子宮右に充実性腫瘍あり。子宮内膜癌として開腹し、所見から卵管癌と診断した。pT3aN0M0　漿液性腺癌であった。化学療法（TC）を経て手術後12月経過し、現在再発治療中。

【症例2】60歳。帯下、不正性器出血の訴えで受診、細胞診・画像診断・ヒステロファイバーでは異常を指摘できなかった。初診後10月で腹腔鏡検査を施行、卵管癌と診断した。pT2cN0M0　移行上皮癌であった。化学療法（TC）を経て術後18月経過、現在寛解状態。

【症例3】40歳。生理不順で近医を受診し3.5cmの卵巣腫大を指摘される。卵巣腫瘍の診断で開腹術を施行し、術後病理学的に卵管癌と診断された。PT1cN1M1（HEP）　漿液性腺癌であった。化学療法（TC）を経て術後24月経過、現在寛解状態。

【症例4】59歳。左下腹部痛で近医を受診し、大網の肥厚を指摘される。PET-CTで腹腔内に多発する集積像あり、腹腔鏡検査で癌性腹膜炎、病理検査で子宮内膜由来腺癌の疑いで当科を紹介受診した。原発性腹膜癌として手術し病理学的に卵管原発と診断された。化学療法６クールを経て術後7月経過、緩解状態。

【結論】難治性帯下や、原発性腹膜癌の中に卵管癌があることを認識することが肝要と思われた。

演　題　抄　録

15. 婦人科悪性腫瘍における骨転移例の検討

岐阜大学医学部附属病院　産婦人科
鈴木真理子、水野智子、早崎　容、豊木　廣、古井辰郎、伊藤直樹、藤本次良、森重健一郎

婦人科悪性腫瘍において、臨床的骨転移の併発頻度はおよそ３％と他臓器悪性腫瘍と比較しても高いものではない。骨転移が確認された時点で病勢はかなり進行していると認識され、治療を断念されることが多いが、他の癌種では適切なタイミングで適切な治療法を施すことでＱＯＬの向上を図ることが可能であるとされている。今回婦人科悪性腫瘍おける骨転移症例について検討した。

対象は2004年から2009年に岐阜大学において悪性腫瘍の診断をうけ、治療を行った476例の婦人科悪性腫瘍症例である。経過中に骨転移が確認されたのは24例でありそれらの症例の転帰は生存７例、死亡17例であった。骨転移判明からの中間生存期間は7.5ヶ月であった。

疾患の内訳は子宮頸癌13例/188例（6.9%）、子宮体癌6例/187例（3.7%）、卵巣癌3例/101例（2.9%）であった。転移場所は椎骨20例、骨盤骨12例、大腿骨3例、肋骨5例でありBatson's静脈叢に沿った転移が多く認められた。骨転移症例における骨関連事象（Skeletal-Related Events :SRE）の内訳として病的骨折が3例、高Ca血症が1例、手術症例が2例、放射線療法が18例であり、治療の対象となったものは疼痛を認めるもの、骨折の危険性が高いもの、単発で制御可能と判断されたものであった。

次に、婦人科悪性腫瘍において骨転移の頻度が高かった子宮頸癌に関する検討を行った。

進行期別の骨転移の割合としてはⅠ期3.7%、Ⅱ期9.6%、Ⅲ期5.3%、Ⅳ期13.3%となっており、概ね進行期の進行に伴い骨転移率が上がる傾向にあった。また、子宮頸癌における骨転移のリスク因子に関して統計学的に検討した。患者背景として、年齢、病理、腫瘍の進展度（TMN（T））、リンパ節転移の有無にわけて単変量解析および多変量解析を行ったところ、リンパ節転移の有無のみが有意なリスクファクターとなりうることが示された。

今後、高リスク患者の定期フォローにおいて、骨転移の検索も重要と考えられる。

16. 塩酸モルヒネ持続静注へのオピオイドローテーションが疼痛コントロールに有効であった癌性腹膜炎の２例

豊田厚生病院
木野本智子、関谷敦史、松山幸代、黒土升蔵、針山由美

【緒言】オピオイドは製剤により作用するレセプターに差があり、副作用の特徴が異なるため、患者の病状に合わせて投与する製剤、剤型を選択することが求められる。いわゆるオピオイドローテーションにより良好な疼痛コントロールが得られた2症例を報告する。

【症例1】20歳、若年型顆粒膜細胞腫Ⅲc期。初回手術後化学療法不応性であり癌性腹膜炎による腸閉塞を発症。消化管通過障害による腹部痛のため塩酸モルヒネ投与を開始したが、副作用のためフェンタニルパッチ（以下FP剤）に変更した。その後疼痛増悪し、フェンタニル静注へ変更、増量するも疼痛コントロール不良となり塩酸モルヒネ併用、さらに塩酸モルヒネ静注へ移行して疼痛コントロール良好。PCAポンプを使用して在宅療養可能となった。

【症例2】54歳、子宮頚癌Ⅳa期。初回手術後、時に腸閉塞発作を起こし小腸バイパス、イレウス管による減圧等の治療にて軽快するも外来化療法中に腸閉塞症状にて入院、保存的治療では症状軽快せず。TPN導入しサンドスタチン投与するも症状軽快せず、FP剤にてオピオイド開始。その後フェンタニル静注にて徐々に増量するも疼痛コントロール不良であり、塩酸モルヒネへのローテーションを行うこととし、フェンタニル静注の半量を塩酸モルヒネに切り替えたところ、良好な疼痛コントロールが得られたため、以後2剤併用とした。その後レスキューもほとんど使用することなく経過した。

【考察】フェンタニルはオピオイドμ受容体のうちμ1受容体に対する親和性が高く、消化管運動を抑制するμ2受容体への親和性が低いため、便秘などの消化管系の副作用が少ないとされる。しかし今回の2例のように、癌の進行により消化管が閉塞した状態で起こる腹痛に対しては、消化管運動の抑制が起こりにくいフェンタニルでは十分な除痛が得られなかったのではないかと考えられた。

演　題　抄　録

第４群（13:30〜14:24）

17. 子宮腺筋症、過多月経にレボノルゲストレル除放型IUS（LNG-IUS）が著効した１例

大垣市民病院　産婦人科
松川　哲、鈴木克尚、鈴木徹平、平光志麻、伊藤充彰、古井俊光、木下吉登

【はじめに】レボノルゲストレル除放型IUS（LNG-IUS）は第2世代のプロゲスチンであるレボゲストレルを付加した子宮内ドラッグデリバリーシステムであり、プロゲスチンの連続投与は子宮内膜の退縮作用があることから、偽妊娠療法として子宮内膜症の治療に応用されてきた。今回我々は子宮腺筋症、過多月経にLNG-IUSが著効した1症例を経験したので若干の文献的考察を加え報告する。

【症例】29歳、子宮内膜症、過多月経で近医開業医通院中の症例。低用量ピル開始後、下腹部痛、性器出血のため当院へ搬送。来院時プレショックの状態であり、多量の補液にも関わらず、無に用。腎不全、呼吸不全、血液データ上DICを併発しておりICU入室。急性じん不全のためCHDF開始。DICはフラグミン、輸血にて治療。DICの原疾患として血液疾患、膠原病、感染症等疑われ精査するも否定的であり子宮肉腫等悪性疾患の可能性を念頭におき、開腹手術施行。子宮一部生検しゲフリールにて子宮腺筋症の診断であり、開腹生検にとどめ閉腹した。術後経過良好で血液データ、全身状態良好となる。入院後2カ月目に透析から離脱し無事退院となった。

退院後過多月経続き、月経毎に入院、輸血治療を要するものの、DICの原因として低用量ピルが疑わしいため、LNG-IUS挿入とした。挿入後は過多月経軽快し、一度も輸血入院することなく経過良好で現在も外来フォロー中である。

【考察】LNG-IUSは子宮腺筋症の薬物療法として、長期にわたって効果を有する。他のプロゲスチン製剤による偽妊娠療法が、合併症などで不可能な場合でも、血中に流出する濃度が低く、標的臓器の子宮の局所濃度は高く保ちながら、より安全に治療を行えるメリットがある。今回LNG-IUSが過多月経の治療に非常に効果的であったので本症例を報告した。

18. 特異な経過を示し、治療方針の決定が困難であった子宮腺筋症の２例

豊田厚生病院
黒土升蔵、関谷敦史、松山幸代、木野本智子、針山由美

【緒言】

近年の晩婚化により、日常的に子宮腺筋症を診療する機会が増加している。その臨床症状の改善や妊孕能温存を目的とした治療方針の決定には難渋することが少なくない。今回我々は、特異な経過を示し、治療方針の決定が困難であった子宮腺筋症の2例を経験した。

【症例1】30歳、未経妊で不妊を主訴に前医を受診し、子宮腺筋症および多嚢胞性卵巣症候群と診断された。子宮腺筋症の取り扱いをめぐり、セカンドオピニオンを求め当院に受診した。内診にて、子宮前壁より子宮内腔を圧迫するように発育する子宮腺筋症を認めた。クロミフェン50mgを服用し、初回のタイミング指導で妊娠成立した。しかし、妊娠８週にて大量性器出血を起こし流産となり、子宮内容除去術を実施。その後性器出血が持続し輸血を行ったが、ショック様症状を呈するようになったため、尿道カテーテルに蒸留水を注入し先端バルーンを子宮内に留置して圧迫して止血しえた。後日、腹腔鏡補助下子宮腺筋症摘出術を実施した。避妊の後、排卵誘発を再開し、４周期目で妊娠成立。現在、妊娠35週にて経過観察中である。

【症例2】30歳　７回妊娠したが未経産で、過去７回の流産歴あり、４回目と７回目は各々、12週、14週での流産であった。５回目の流産のあとに、不育症専門の医療機関を受診し、子宮前壁から子宮底部にかけて発育する子宮腺筋症を指摘された。８回目の妊娠にて当院を受診した。しかし、妊娠13週にて流産となった。不育症の原因として子宮腺筋症が疑われることを説明し、腹腔鏡補助下子宮腺筋症摘出術を施行した。

【結語】子宮腺筋症の治療方針について十分な結論が出されていない現状では、まず保存的に経過をみて、子宮腺筋症がその病態や臨床経過に深く関与していると疑われる場合に、その摘出術を考慮すべきと考えられた。

演　題　抄　録

19. 大量性器出血にて緊急手術となった子宮頚部腺筋症の一例

名古屋第二赤十字病院
金澤奈緒、山室　理、丹羽優莉、清水　顕、西野公博、白藤寛子、今井健史、林　和正、茶谷順也、加藤紀子、倉内　修

子宮腺筋症は婦人科診療上よく遭遇する疾患であるが、稀に嚢胞を形成し体部の子宮破裂を来すことが報告されている。今回我々は、子宮頚部に発生した嚢胞性子宮腺筋症が破裂し大量性器出血を起こした一例を経験したので報告をする。

症例は40歳、１経妊１経産、26歳で甲状腺悪性腫瘍にて甲状腺片葉切除術施行、32歳で帝王切開術の既往あり。月経６日目に出血量急増し近医受診。止血剤処方され帰宅するも、翌日出血大量となり救急車にて当院救急外来受診。骨盤造影CT上、子宮内腔に出血貯留認め、止血剤点滴施行し出血減少したため帰宅、外来にて精査していた。ノアルテン内服により一旦は出血減少したが、再度大量出血認め、外来再受診。出血大量でありヨードホルムガーゼ挿入、救急外来に移動後、ショック認め、輸液負荷、濃厚赤血球2単位輸血し入院となる。帝王切開瘢痕部の血管露出と考え、子宮全摘術予定した。開腹術時、子宮背側に癒着著しくDouglas窩は閉鎖。右卵管は腫大して子宮背側に癒着、右卵巣にブルーベリー斑あり、膀胱は挙上して前回帝王切開時の筋層切開創に強固に癒着していた。子宮全摘術および右卵管摘出術によって得られた摘出標本で、子宮頚部６時方向に５mmほどの間隙を認めた。病理組織診断では、子宮頚部及び体部の筋層で子宮腺筋症組織がみられ、特に頚部では子宮腺筋症の腺構造が拡張しており深部に達し、近傍に動脈が観察された。子宮腺筋症から嚢胞性子宮腺筋症へ進展し、さらに近傍の動脈が破綻して大量性器出血を来したと考えられた。

今回我々は子宮頚部腺筋症により子宮破裂した一例を経験したので若干の文献による考察を加えて発表する。

20. 単孔による全腹腔鏡下子宮全摘術の試み

藤田保健衛生大学
稲垣文香、塚田和彦、安江　朗、西尾永司、宮田雅子、宮村浩徳、磯部ゆみ、廣田　穣、宇田川康博

【目的】単孔式腹腔鏡手術（Laparo-endoscopic Single-Site Surgery；LESS）は、単一ポートのみで行う腹腔鏡手術であり、従来のmultiportによる腹腔鏡手術に比べ整容性に優れており注目されている。今回我々は、LESSによる全腹腔鏡下子宮全摘術を３例経験したので報告する。【方法】腹腔鏡基本術式は、臍部を2.5cm横切開しウンドリトラクターを装着し、手袋法にて3本のトロカールを固定して気腹法で行った。スコープは５mmのフレキシブルスコープを使用した。子宮全摘の術式は当科で開発した２ステップ全腹腔鏡下子宮全摘術（two step total laparoscopic hysterectomy:TTLH）を応用した。即ち、まず左右の上部支持靭帯および広間膜を切開し、子宮動脈上行枝をバイポーラにて凝固して体部の血流を遮断した後に、内子宮口よりやや頭側で体部を切断する。次いで頚部の子宮動脈付着部近傍の筋層を楔状に削るように切開し、膣に挿入したKOH-cupを目安に円蓋部を切開して頚部を摘出する2段階で行う子宮全摘術である。本術式の最大の特徴は、体部切断により頚部の視野と操作性が向上することにより、出血や尿路合併症の多い頚部処理を安全に行うことができる点である。【成績】今回実施した3例の子宮全摘術の平均手術時間は261分（239-298分）、出血量65ml（10-125ml）、摘出重量425g（355-520g）であった。この手術成績を当科におけるmultiportでの成績212.7分、94.4ml、401.7gと比較すると、手術時間はやや延長するものの出血量、摘出重量はほぼ同等の結果であった。【結論】単孔による子宮全摘術は、multiport surgeryに比較して鉗子とスコープが干渉しやすく、鉗子の操作性にも制限が生じる難易度の高い術式であるが、手術の特性を理解したうえで慎重に実施することにより、適応拡大の可能性がある術式であると考えている。

演　題　抄　録

21. 腹腔鏡下手術時の直腸損傷に対するダブルチェック法の有用性について

岐阜市民病院　産婦人科
竹中基記、平工由香、山本和重、伊藤邦彦

【目的】当科における腹腔鏡下手術時の直腸損傷に対するダブルチェック法について調査し、その安全性と有用性について検討した。

【方法】ダブルチェック法は、まずダグラス窩に水を貯めない状態で直腸内に空気を入れて直腸壁の膨隆の有無で筋層の欠損をチェックし、次に水を貯めた状態で直腸内に空気を入れてバブルの有無で直腸壁の穿孔をチェックする方法である。調査は後方視的調査で、対象は2006年2月より2010年12月までに当科で手術を施行した症例とした。検討項目は症例数、主病名、手術完遂度、トラブルとした。

【成績】症例数は117例であった。うち直腸穿孔３例2.6％（１例はダブルチェック前に発見）、直腸筋層欠損10例8.5％であった。主病名は子宮内膜症86例73.5％、子宮筋腫18例15.4％、子宮腺筋症11例9.4％、卵巣腫瘍２例1.7％で、すべてダグラス窩癒着があり、うち完全ダグラス窩閉塞は85例72.6％にあった。手術完遂度であるが、全例腹腔鏡下手術を完遂した。直腸損傷例は術中に縫合修復し開腹移行はなかった。トラブルは、術中術後を通して重篤なものはなかった。

【結論】術中の直腸損傷の早期発見修復はその後の重篤な合併症を回避する上で重要と思われる。その点でこのダブルチェック法は穿孔と筋層欠損の両者を発見でき有用と思われた。

22. 骨盤臓器脱に対するTVM手術の導入

中濃厚生病院、岐阜大学医学部付属病院※、
同泌尿器科※※、岐阜赤十字病院泌尿器科※※※
加藤順子、伊藤綾子、太田俊治、友影龍郎、山際三郎、
藤本次良※
三輪好生※※、守山洋司※※※、藤広茂※※※

【目的】高齢化社会が進む我が国では元気な高齢者が増え、より豊かな生活を送るために老化に伴う疾患に対する医療技術の開発が望まれている。実際、加齢や過去の分娩が要因の一つといわれる骨盤臓器脱や尿失禁によってQOLを妨げられている女性は少なくない。

2004年にフランスで考案されたTVM（tension-free vaginal mesh）手術は、低侵襲かつ低い再発率により世界中に普及し、最近日本でも取り入れる施設が増えてきている。海外ではウロギネコロジーとして広まる中、わが国では泌尿器科医が先導して始まったTVM手術であるが、その手技はブラインド操作も多く、歴史もまだ浅いゆえ合併症対策など課題も多い。膣式手術を得意とする婦人科医でも骨盤内の三次元的な解剖の理解や手技の習得にはトレーニングが不可欠であるが、国内外の専門施設での手術見学だけでは技術の習得までにはなかなか至れないのが実情である。当院では2009年よりTVM手術に取り組んでいるが、導入するまでの道のりと現在までの手術成績、合併症などを報告する。

【方法】2009年、専門医を招聘し３例の症例から始め、その後専門外来を開設する他院へ患者を紹介し自ら出向し、６例のハンズオントレーニングを受けた。

【成績】2010年より当院で導入し、施行した症例は計13例、うち膀胱損傷1例、300ml以上の出血3例、その他重篤な合併症は認めなかった。

【結論】対象は60歳以上の高齢者がほとんどであったが、TVM手術を受けた患者の満足度は高く、受け入れも良好な印象であった。今後もより手術精度を高め、個々のニーズに応じた安全かつ確実な治療に努めたい。

演　題　抄　録

第５群（14:24〜15:18）

23. 産科胎児スクリーニングで出生前診断した胎児血管輪の２例

名古屋第一赤十字病院　総合周産期母子医療センター
産婦人科
宮崎　顕、中津みどり、左高敦子、新保暁子、齋藤　愛、
坂田　純、南宏呂二、堀　久美、吉田加奈、安藤智子、
水野公雄、古橋　円、石川　薫

血管輪は大動脈弓異常の一つであり、まれな疾患と考えられている。胎児期に診断されなかった場合、その症状は非特異的であり診断が困難なことがある。今回我々は、産科超音波スクリーニングにおいて血管輪を出生前診断し、出生後に超音波検査あるいは３D-CTで確定診断を行った２症例を経験した。

【症例1】25歳、G0P0。妊娠35週に子宮内胎児発育不全のため入院管理となった。入院時の超音波検査で右大動脈弓、左動脈管による血管輪と診断した。妊娠37週に2054gの男児をアプガースコア（APS）１分９点、５分９点で出生。出生後の超音波検査、３D-CTでも同診断であり、更に傍膜様部心室中隔欠損症（VSD）を認めた。動脈管閉鎖後も特に症状は出現することはなく日齢18に外来経過観察となった。

【症例2】36歳、G1P1。妊娠35週に子宮内胎児発育不全のため入院管理となった。入院時の超音波検査で右大動脈弓、左動脈管による血管輪、左鎖骨下動脈起始異常と診断した。妊娠36週に2306gの男児をAPS：１分８点、５分９点で出生。出生後の超音波検査でも同診断であり、更に大動脈二尖弁を認めた。動脈管閉鎖後も特に症状は出現することはなく日齢８に外来経過観察となった。

【結語】今回我々は、産科スクリーニングにて2例の胎児血管輪を出生前診断し周産期管理を行った。２症例とも同じ血管分岐であったが、それぞれVSD、大動脈弁二尖弁と別の心奇形を伴っており、それらを出生前に診断するのは困難であった。血管輪は生後早期から呼吸症状有することがあり、また他に合併奇形が伴っていることも多く今後は出生前が望まれる疾患の１つである。

24. 出生前に胎児硬膜下血腫と診断され、脳回形成異常を伴う小頭症に孔脳症を合併した一例

名古屋市立大学　産科婦人科
水谷栄太、鈴森伸宏、淺野恵理子、小林良幸、後藤志信、
熊谷恭子、北折珠央、杉浦真弓

【緒言】近年、産科画像診断の発展に伴い、出生前に胎児頭部異常を指摘される症例が増加している。胎児硬膜下血腫はまれな疾患であり、その原因としては外傷が多いとされている。多くは無症候性であるが、大脳鎌や小脳テントの断裂がある場合は脳幹圧迫などを伴い急速な状態悪化を認めることがある。出生後に硬膜下穿刺を要することがある一方、血腫除去術や硬膜下―腹腔シャントの適応となることはまれである。

【症例】25歳女性、初妊、自然妊娠成立。妊娠8週より重症妊娠悪阻があり、入退院を繰り返した。妊娠23週、前医で胎児超音波にて脳室拡大を指摘され、当科紹介受診、胎児超音波にて左右差のある脳室拡大、一部Echogenic部分を認めた。末梢血において肝逸脱酵素値上昇、電解質異常を認めた。血小板値、血液凝固検査に異常はなかった。嘔吐を反復し、体重減少のため、入院管理となり、胎児MRI所見で脳実質の容量低下、T1強調画像にて左硬膜下に高信号領域、および右硬膜下血腫を認めた。27週に嘔吐症状は改善し退院。32週の胎児MRI所見にて両側硬膜下血腫と診断され、在胎37週に胎児機能不全にて帝王切開術で出生となった。児は女児で2318g、Ap8/9、小頭症以外に外表の異常所見なく、脳幹障害による体温の恒常性の維持が困難であり、日齢27の新生児MRI所見にて脳回脳溝の形成不良と実質のひ薄化を認め、脳回形成異常を伴う小頭症に孔脳症を合併していると考えられた。

【考察】妊娠期間中の頻回の嘔吐が胎児頭部への物理的ストレスを起こし硬膜下血腫を発症した可能性も示唆された。また妊娠初期に硬膜下出血が発症したと推察され、当科初診時には慢性硬膜下血腫の状態であり、脳実質容量の低下および小頭症の経過を辿ったと考えられた。

演　題　抄　録

25. 妊娠37週で胎内死亡に至った常染色体９番トリソミーの１例

大垣市民病院　産婦人科
鈴木克尚、伊藤充彰、鈴木徹平、平光志麻、松川　哲、古井俊光、木下吉登

【緒言】常染色体トリソミー個体で新生児にみられるものは13番・18番・21番のみであり、その他の染色体のトリソミーは、そのほとんどが妊娠初期段階で淘汰される。今回我々は、妊娠28週で９番トリソミーと診断し37週で胎内死亡に至った１例を経験したので報告する。
【症例】G(0)P(0)の31歳の女性。自然妊娠成立後、近医で健診を受けていたが妊娠８週で切迫流産のため当院に紹介となった。妊娠初期には特に異常はみられなかった。妊娠18週頃より胎児の発育遅延傾向がみられた。通常の健診で胎児の頭蓋骨の形態に異常が疑われること・心臓の四腔断面が確認出来ないことから、妊娠26週に胎児精密超音波検査を施行した。同時に頭部の精査のためMRI検査・頭蓋骨を含めた胎児骨格の精査のため3D-CT検査を行った。頭蓋骨の形態異常の他、心奇形(単心室など)の合併がみられた。感染症は否定的であったため、染色体異常を強く疑った。妊娠28週に羊水染色体検査を施行し、９番トリソミーであることが判明した。両親に十分なカウンセリングを行い、児に集中治療を行うことなく自然経過観察する方針とした。妊娠37週5日に子宮内胎児死亡が確認され、同日分娩誘発を行って分娩となった。1505gの女児で、顔面・頭蓋に多発奇形を認めた。両親の希望で病理解剖は行われなかった。
【考察】９番トリソミーは極めて予後不良な疾患であり、出生前カウンセリングが生かされた症例であった。モザイクを除く９番トリソミーの出生例についての症例報告はわずか１例のみで、今回は出生こそしなかったものの満期まで胎内生存した稀な１例であった。

26. 妊娠高血圧症候群妊婦の重症度と活性酸素・抗酸化因子との関連性

愛知医科大学
木村千晴、渡辺員支、森　稔高、藤牧　愛、篠原康一、若槻明彦

【目的】妊娠高血圧症候群（PIH）の基本病態は、血管内皮障害に基づく血管攣縮である。我々はこれまでPIHの内皮機能障害に母体血中で産生亢進する活性酸素が関与することを報告した。内皮機能障害には活性酸素の産生亢進に加え、その防御機構の破綻が一因と考えられる。今回PIH妊婦の活性酸素と抗酸化因子濃度を測定し、内皮機能及び母体血圧との関連性を検討した。【方法】同意を得た正常群20例、及びPIH軽症群15例、PIH重症群18例を対象とし、１）母体血中d-ROMs（活性酸素代謝物）、BAP（抗酸化因子）を測定した。２）前腕部駆血前後の上腕動脈径を計測し、その拡張率（FMD）を測定し内皮機能の指標とした。３）活性酸素と抗酸化因子のバランスの指標としてd-ROMs/BAP比を測定した。【成績】１）d-ROMsはPIH重症群で正常群、軽症群に比較し、有意な高値を認めた。BAPは３群間で有意差を認めなかった。d-ROMs/BAP比は、正常群に比較し、軽症群と有意差を認めず、重症群で有意な高値を認めた。２）FMDは正常群に比較し、重症及び軽症群で有意に低値であった。PIH２群間では、軽症に比較して重症群でさらに有意に低値であった。３）d-ROMs/BAP比とFMDとの間に有意な負の相関（$r=-0.41, p<0.005$）を認めた。またFMDと収縮期及び拡張期血圧との間に有意な負の相関（$r=-0.60, p<0.001$, $r=-0.63, p<0.001$）を認めた。【結論】軽症PIH妊婦では、d-ROMs/BAP比は低下しておらず、活性酸素と抗酸化因子のバランスは保たれている。一方、重症PIH妊婦では、活性酸素と抗酸化因子のバランスは、酸化ストレス亢進状態となることで内皮機能障害をきたし、血圧上昇につながると考えられた。

演　題　抄　録

27. 全前置胎盤に対する子宮底部横切開による腹式帝王切開術後フォローアップにおけるMRI所見の検討

藤田保健衛生大学 藤田保健衛生大学坂文種報徳會病院＊
福井大＊＊
江草悠美、関谷隆夫、岡本治美、稲垣文香、宮田雅子、
安江　朗、廣田　穣、宇田川康博、西澤春紀＊、
多田　伸＊、小辻文和＊＊

【目的】全前置胎盤に対して子宮底部横切開による帝王切開術を実施し、術後のMRIによって子宮縫合部のフォローアップを行い、その所見を検討した。【方法】全前置胎盤のため腹式帝王切開術を施行した8症例を対象とした。手術を実施する際には本人と家族に充分なインフォームドコンセントを行なった。手術は、腹部縦切開、子宮底部横切開、児娩出、尿管と内腸骨動脈の剥離とテーピング、膀胱剥離、腟管緊縛、胎盤剥離、子宮縫合、腹壁縫合の順で行なった。手術症例に対する外来フォローアップとして、術後３ヶ月目に単純MRI検査をルーティンで行い、このうち、術後に開腹術を行った2症例については、開腹時肉眼所見と前回帝王切開創部の切除標本による病理学的検討も行った。【結果】対象の前回帝王切開時における平均年齢は35.1歳、平均経妊回数は0.88回、平均経産回数は0.68回であった。全８症例で予定術式を完遂し、生児を得た。術後外来フォローアップとしてのMRI検査は、全例で術後3ヶ月目に実施し得た。MRI検査では、8症例中1症例で創部筋層の菲薄化を認め、他の7症例では菲薄化を認めなかった。術後3ヶ月のMRI検査で創部筋層に菲薄化を認めなかった7症例のうち、１症例は挙児希望の為、12ヶ月後に再度MRI検査を行ったところ、創部筋層の著明な菲薄化を認めた。また、術後に開腹術を行った2症例は、いずれも術後3ヶ月のMRI検査では創部筋層の菲薄化を認めなかった症例であり、1例は術後に自然妊娠した後、帝王切開で生児を得た症例で、1例は挙児希望があり術後12ヶ月後のMRI検査で創部筋層の著明な菲薄下を認めたため、再縫合術を行った症例である。これら2症例の開腹所見では、肉眼的に前回の子宮底部横切開創部の陥凹を認め、病理検査でも瘢痕形成を伴う筋層の菲薄化を認めた。【考察】前置胎盤に対する子宮底部横切開による帝王切開術は，確実な手術操作と，癒着胎盤などの異常事態に対して適切な対処が可能であるが、術後に創部筋層の著明な菲薄化を認める場合がある。したがって、術後の子宮腹腔瘻や次回妊娠時の子宮離開・瘢痕を念頭に置く必要があり、本術式を選択する際には手術適応を慎重に評価する必要がある。

28. 当院におけるGBS感染症の現状

国立病院機構　長良医療センター　産科
反中志緒理、高橋雄一郎、木越香織、岩砂智丈、
西原里香、川鰭市郎

【目的】
GBS感染症は、新生児敗血症・肺炎を来たし予後不良となることがある。2002年CDCより、妊婦に腟培養を行い、抗生剤の予防投与を推奨するガイドラインが発行され、2010年には改定版が出されるなど、管理法は日々進歩している。しかし、頻度は少ないながらも新生児発症例が見られる。そこで当院でのGBS感染症の現状について調査した。

【方法】
2005年3月～2010年12月までの入院妊婦3768人の腟培養での陽性率とそれぞれの新生児のGBS感染症の有無、羊水感染例での割合について調査した。腟培養陽性例もしくは前児がGBS陽性で経腟分娩を行った症例に関しては、分娩前にPIPC1g/8-12時間毎に予防投与した。また羊水感染症が疑われた症例には分娩前に抗生剤の投与を行った。

【結果】
予防投与群は8.8%(330/3768)、非投与群91.2%(3438/3768)であった。新生児GBS感染症は3例(0.1%)に認められ、それぞれ、0.3%(1/330)、0.05%(2/3438)であった。羊水一般細菌培養陽性例13例のうち新生児よりGBSが分離されたのは1/13(7.7%)であった。3例の転帰は、予防投与群1例では羊水感染があり、新生児も抗生剤投与、γ- グロブリン投与で重症化はしなかった。非投与群の2例では子宮内感染が疑われたが、新生児抗生剤の予防投与にて重症化はしなかった。

【結論】
ガイドラインによる管理法により、新生児感染症の発症を十分に予防できている。ただし腟からGBSが検出されなくても新生児感染がおこっており、培養結果によらず新生児のwell-beingには十分注意する必要はあると思われる。

演　題　抄　録

第６群（15:18〜16:12）

29. 当院で経験した周産期リステリア症の三例

名古屋第二赤十字病院
茶谷順也、丹羽優莉、清水　顕、西野公博、金澤奈緒、白藤寛子、今井健史、林　和正、加藤紀子、山室　理、倉内　修

リステリア症はListeria monocytogenesを原因とする感染症で、頻度は低いものの、妊娠中に感染し臨床症状を呈した場合、重篤な症状をとることがあり、母児感染の原因菌として念頭に置いておくべきものである。今回、当院で経験した周産期リステリア症の三例を報告する。

（症例1）28歳、初産婦。妊娠31週頃より微熱あり。妊娠34週4日に39℃の発熱、子宮収縮、胎児頻脈を認め母体搬送となり、同日帝王切開術施行。羊水および児の咽頭、胃液よりListeria monocytogenesが検出された。出生体重2,192g、Ap9/9。後遺症なく、現在まで発達発育に問題なし。

（症例2）34歳、1回経産婦。妊娠29週1日午前より熱発あり、午後には39.3℃へ上昇。子宮収縮と不正出血も出現し切迫早産にて前医入院管理されていたが、分娩進行を認めたため翌日妊娠29週2日当院へ母体搬送、同日経腟分娩となった。羊水および児の咽頭、血液、髄液よりListeria monocytogenesが検出された。出生体重1,582g、Ap1/4。重度の敗血症あり生後2日目に死亡した。

（症例3）33歳、初産婦。妊娠32週にインフルエンザ様症状あり。妊娠34週3日に38℃の発熱、前期破水、胎児頻脈で母体搬送となり、同日帝王切開術施行。腟分泌物、羊水および児の咽頭、胃液よりListeria monocytogenesが検出された。出生体重2,070g、Ap4/8。現在まで発達発育に問題なし。

【考察】リステリア症という感染症の存在を十分に認識すること。インフルエンザ様症状が先行し、その後急速に進行する絨毛膜羊膜炎の症例に対しては、リステリア症を念頭に置いた検査、治療を選択する必要がある。

30. 妊娠中に急性膵炎を合併した１例

小牧市民病院
南谷智之、伊藤由美子、大西千夏、森川重彦、下須賀洋一

【緒言】急性膵炎が妊娠中に起こることは稀ではあるが、ひとたび発症すれば母体だけでなく胎児にとっても命に関わることがあり、膵炎の重傷度に応じた治療が必要である。今回、我々は妊娠中に急性膵炎を合併したが、内科的治療により軽快し、母児ともに救命し得た症例を経験したので報告する。

【症例】33歳、G1P1。他院で帝王切開分娩。25週５日に腹痛出現し他院より紹介受診。血液検査で肝酵素上昇、腹部超音波にて胆石認め、急性胆嚢炎と診断し入院にて保存的加療。５日間で軽快し退院となった。27週２日に再度、腹痛出現し入院となる。腹部CTにて総胆管結石性急性膵炎と診断しEBD（内視鏡的胆管ドレナージ）行い、急性膵炎に対する治療を開始した。絶飲食、大量補液、蛋白分解酵素阻害薬、抗生剤投与にて治療開始後、発熱、腹痛次第に落ち着いていき、28週６日に血液検査で膵炎は改善したが、再度胆道系酵素の上昇認めたため、EST（内視鏡的乳頭括約筋切開術）施行し総胆管結石を排石した。29週１日に退院し、その後は経過良好であった。38週２日に反復帝王切開施行し、2682gの女児娩出。Ap9/9。母児ともに産後経過良好であり産後６日目に退院となる。以後、現在まで膵炎の再発を認めず、外科にて胆嚢摘出術が予定されている。

【考察】急性膵炎は妊婦の腹痛の原因としては比較的頻度の低いものであるが、診断が遅れ重症化すると母児ともに重篤な経過を辿るため早期の診断、治療が重要である。

演　題　抄　録

31. 妊娠23週に帝王切開瘢痕部に付着した胎盤により腹腔内出血を発症した一例

三重県立総合医療センター
小林　巧、田中浩彦、吉田佳代、朝倉徹夫、谷口晴記

既往帝王切開後妊娠は子宮破裂のリスク因子であるが、妊娠中期に子宮破裂を起こすことは稀である。３回の帝王切開後に脆弱となった子宮壁への胎盤付着が原因で妊娠23週に子宮破裂を発症した症例を経験したので報告する。症例は29歳。６経妊３経産。人工妊娠中絶２回、自然流産１回、帝王切開３回の既往。前回帝王切開後約８ヶ月で妊娠成立。22週１日の健診で胎盤が前壁から内子宮口を覆い、前置胎盤が疑われた。23週１日、突然の心窩部痛のため救急搬送された。ショック状態、大量の腹腔内出血を認めたが、胎児は子宮内で週数相当の発育し、胎児心拍は問題なく、羊水腔は保たれていた。分娩歴より子宮破裂を第一に疑ったが、確定診断に至らず、出血源確認のために緊急開腹術を施行した。開腹所見で子宮下部の異常血管の発達、さらに子宮前壁下部筋層に約５mmの断裂部から噴水状の持続出血を認め、既往帝王切開の切開部位での子宮破裂と診断した。緊急帝王切開を施行し、術中に超音波で胎盤位置を確認後、筋層を縦切開にて児を娩出した。破裂部の止血困難かつ前置癒着胎盤を考え子宮全摘術を施行した。術中出血量は5297mlだったが、輸血にて全身状態は回復した。出生児は全身集中管理を行ったが、日齢３に多臓器不全のため死亡した。病理組織検査では帝王切開瘢痕部に付着した胎盤が子宮筋層を穿通していた。本症例での子宮破裂は、前回帝王切開後からの期間の短さや帝王切開瘢痕部への胎盤付着が大きな誘因だったと推察される。母体死亡に至ることもあり、妊娠許可時期の考慮、リスク因子の評価、発症した際の迅速な判断が求められる。既往帝王切開後妊娠の前置胎盤や癒着胎盤の帝王切開には術前の入念な検査と準備が必要とされるが、本症例のように妊娠半ばに突然terminationを必要とする場合があり、厳重な妊娠管理が要求される。

32. 当院における「飛び込み分娩」の現状

豊橋市民病院
浅井千尋、岡田真由美、廣渡芙紀、向麻利、芳川修久、寺西佳枝、濱野恵美、諸井博明、横田夏子、矢野有貴、高橋典子、若原靖典、安藤寿夫、河井通泰

【目的】医療機関をほとんど受診せずに分娩に至る「飛び込み分娩」が社会的に問題なっているが、合併症や妊娠週数不明のまま緊急の対応を迫られることから一次、二次施設では受け入れ困難なことが多く三次施設へ集中する結果となっている。当院における「飛び込み分娩」の現状を、医学的、社会的に検討した。
【方法】2005年１月から５年間の「飛び込み分娩」38症例について調査した。
【結果】母体年齢は、10代5.3%、20代65.8%、30代28.9%、31.6%が外国国籍であった。既婚者は39.5%、離婚した者が5.3%、未婚者50.0%となった。分娩まで一度も医療機関を受診してない者が50.0%、1回のみ受診している者も34.2%あった。未産婦が31.6%である一方で、26.3%は３～５回の経産婦であった。来院時の救急車利用は47.4%、院内出生例のうち52.6%が産婦人科医診察から1時間以内に分娩に至っていた。分娩方法は経膣分娩が84.2%、帝王切開15.8%で、帝王切開の適応としては常位胎盤早期剥離、骨盤位、足位、既往帝王切開があげられた。生産児の推定在胎週数は平均37週(24-41週)、平均出生体重は2727g(664-4032g)であった。出生児の42.1%が低出生体重児、早産児、胎便吸引症候群、などの理由によりNICU入院管理を要した。児の退院後の受け入れ先は、３例が乳児院、１例は友人宅となった。分娩費未払いの症例は57.9%にのぼった。
【結論】「飛び込み分娩」は、社会的にも医学的にもハイリスクであることが確認された。妊娠中に一回は医療機関を受診していたり、以前にも未受診分娩をしていたりする症例もあり、医療機関や行政が察知して受診につながる働きかけができる機会があったかもしれない。これらの症例では退院後の育児支援までつなげていくことも課題となる。

演 題 抄 録

33. 高度生殖医療におけるAMH（アンチミューラーホルモン；抗ミューラー管ホルモン）の有用性

浅田レディースクリニック
佐野美保、本間寛之、羽柴良樹、小栗久典、浅田美佐、浅田義正

【目的】ART（Assisted Reproductive Technology；生殖補助医療技術）の成績向上のために、技術の進歩が多く寄与し、調節卵巣刺激法も変化し発展してきた。よりよい成熟卵を得るためには、個別化されたよりよい刺激の選択が必要であり、そのためには卵巣予備能の評価が重要であるが、従来からの評価方法では不十分であった。我々がART症例に対して行ってきたAMHの臨床データをもとに、AMHの臨床的意義とその根拠、およびARTにおける卵巣刺激法選択の際の有用性について検討を行った。
【方法】2009年１月より2010年７月まで当院を受診した不妊症患者のうち、同意を得られた2364症例に、月経周期と無関係にAMHを測定した。また、月経３日目にFSH基礎値を測定した。卵巣刺激中には随時E2測定および卵胞計測をした。
【結果】どの年代においてもAMHがほとんど0の患者が存在し、30代半ばまでは非常に高値を示す患者もいた（平均25.7pg/ml範囲0.0～380.9pg/ml）。AMHとFSH基礎値は概ね逆相関した（ｒ=－０.31）が、FSH基礎値はAMHがかなり低下して初めて上昇してきた。また採取された卵子あたりのE2値（採卵２日前）を検討すると、AMHが低くなればなるほど成熟卵１個あたりのE2値は高くなる傾向にあった。
【結論】ここ十数年の間に、不妊治療の対象者が急激に高齢化し、加齢が主な原因と思われる患者が急増した。生殖期対象の不妊治療から生殖不能期、閉経移行期に思われる不妊治療にシフトしてきた。そのような高齢患者ではFSHは不安定で、卵巣予備能をFSHだけで評価することは難しく、AMHを評価に加えることで、より精度の高い評価が可能と思われる。

34. 婦人科疾患に対する化学療法の卵巣予備能に及ぼす影響 ～血清AMHを用いて～

名古屋大学
宮崎和加奈、岩瀬明、近藤美佳、中村智子、中原辰夫、小林浩治、滝川幸子、眞鍋修一、梅津朋和、後藤真紀、山本英子、水野美香、梶山広明、柴田清住、那波明宏、吉川史隆

【目的】晩婚化や妊娠・分娩の高齢化により、婦人科悪性腫瘍に罹患し、かつ挙児希望のある患者が増加している。今回、**婦人科疾患に対する化学療法の卵巣予備能に及ぼす影響**を血清抗ミュラー管ホルモン（anti-mullerian hormone; AMH）を用いて評価した。
【方法】当院で化学療法を施行された絨毛性疾患28例（侵入奇胎24例、絨毛癌４例）及び境界悪性・悪性卵巣腫瘍で妊孕性温存手術を施行された症例13例（手術[片側付属器摘出術を含む]のみ4例、手術＋術後補助化学療法９例）について治療後の血清AMH値をELISA法にて測定した。本研究は院内倫理委員会の承認とインフォームドコンセントに基づいて施行された。
【成績】絨毛性疾患28例の年齢および血清AMH値（平均±SD）は36.0±7.3歳，1.19±0.99ng/mLであった。メソトレキセート（M）とアクチノマイシンD（A）のみを含むレジメン（19例）とMA以外にエトポシドを含むレジメン（９例）の血清AMH値を比較したところ、1.48±0.98 vs. 0.76±0.69ng/mLと有意差をみとめた（P＝0.034）。境界悪性・悪性卵巣腫瘍症例では、手術のみ群の血清AMH値が1.46±1.20ng/mLであったのに対し、手術＋術後補助化学療法群では0.61±0.52ng/mLと低い傾向を認めた。
【結論】血清AMH値を用いることにより、婦人科疾患に対する化学療法の卵巣予備能に及ぼす影響を定量的に評価することが可能であった。本結果は治療前のカウンセリングや卵巣保護薬剤の適応などの判断に役立つ可能性がある。

MEMO

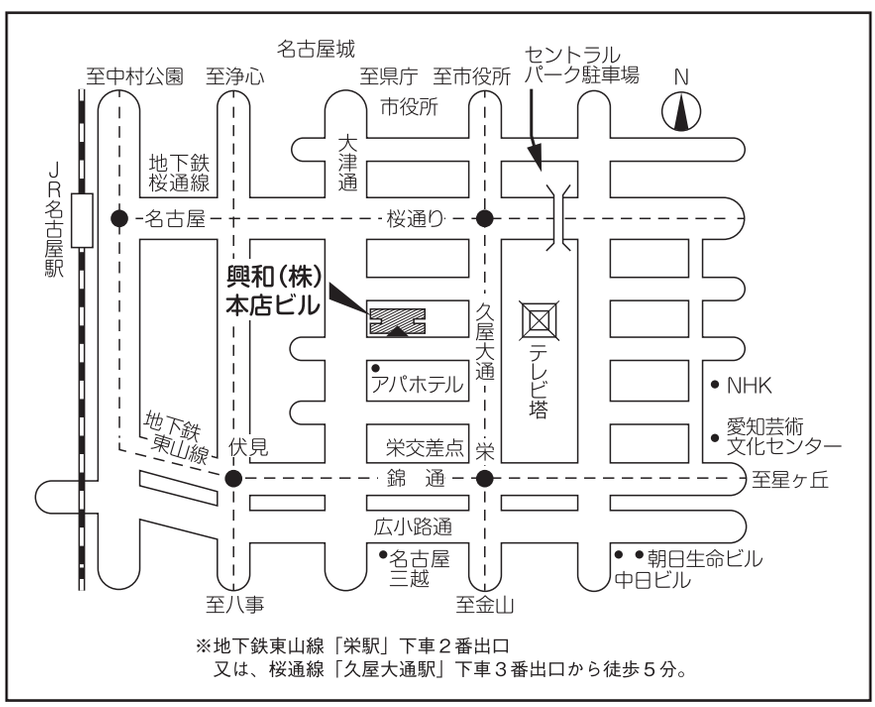

※地下鉄東山線「栄駅」下車２番出口
又は、桜通線「久屋大通駅」下車３番出口から徒歩５分。

※ 駐車場がございませんので、他の交通機関を御利用ください。