第124回

東海産科婦人科学会
プログラム

日　時　平成21年2月15日(日)

場　所　興和紡績(株)本社ビル11階ホール

名古屋市中区錦3丁目6番29号

電話(052)963-3145(11F　当日直通)

会　長　藤田保健衛生大学教授　宇田川　康博

会場ご案内

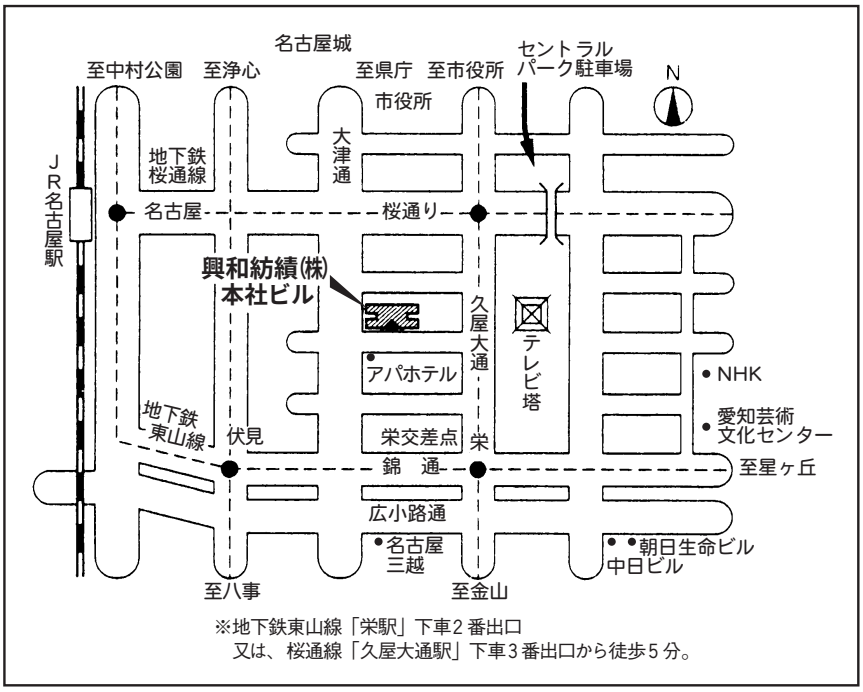

※地下鉄東山線「栄駅」下車2番出口
又は、桜通線「久屋大通駅」下車3番出口から徒歩5分。

※駐車場がございませんので、他の交通機関を御利用ください。

東海産科婦人科学会

※学会参加費￥1,000を当日いただきます。
(評議員の先生は昼食代￥1,000を当日いただきます)

プ ロ グ ラ ム

理 事 会（9：00～ 9：20）

開　　会（9：30）

一般講演

第１群（9：30～10：15）　座長　宇田川康博　教授

1．子宮腺筋症の癌化と考えられる子宮体癌の２例
……大垣市民病院　平光志麻　他

2．晩発性放射線性障害に起因した膀胱穿孔による急性腹症の２例
……名古屋大学　高橋典子　他

3．卵巣癌治療後の経過観察に関する検討
……愛知県がんセンター中央病院　中西　透　他

4．当院における悪性転化を伴う卵巣成熟奇形腫の臨床的検討
……愛知医科大学　完山紘平　他

5．当院における腹膜播種病変を伴う卵巣癌３c，４期の治療成績
……藤田保健衛生大学　大江収子　他

第２群（10：15～11：09）　座長　杉浦真弓　教授

6．当院における産褥搬送症例の検討
……岐阜県立多治見病院　森　正彦　他

7．3D-CT angiographyが診断に有用であった流産後子宮動静脈奇形／胎盤ポリープの３例
……名古屋大学　梅津朋和　他

8．術前に診断した腹膜妊娠の一症例
……名古屋第二赤十字病院　西野公博　他

9．異なった病態を呈した帝王切開後のMRSA感染の２例
……大垣市民病院　松川　哲　他

10．妊娠中に急性虫垂炎を発症した11例の検討
……名古屋第二赤十字病院　金澤奈緒　他

11．57歳女性に発症した腟閉鎖症の１例
……名古屋掖済会病院　徳武克浩　他

第３群（11：09～11：54）　座長　佐川典正　教授

12．IUGRを伴う妊娠高血圧症候群妊婦における母体および臍帯血中の活性酸素濃度
……愛知医科大学　藤牧　愛　他

13．TTTSレーザー治療の適応を満たさないnormal-polyhydramniosをきたしたMD双胎の予後検討
……長良医療センター産科　高橋雄一郎　他

14．胎児重症貧血を来した母児間輸血症候群の一例
……岐阜県総合医療センター　小坂井恵子　他

15．1st trimesterから観察したMD双胎のTTTSおよび関連疾患発症の疫学
……長良医療センター　岩垣重紀　他

16．一絨毛膜性（MD）双胎の妊娠中の管理：とくに健診間隔に関して
……三重大学　井上　晶　他

評議員会（12：00～12：40）

東海ブロック代議員会　（12：40～13：10）

総　　会（13：15～13：30）

第４群（13：30～14：24）　座長　吉川史隆　教授

17．子宮体部漿液性腺癌および明細胞腺癌におけるHER2の発現
……藤田保健衛生大学　加藤利奈　他

18．術前診断に難渋したMinimal deviation adenocarcinomaの一例
……刈谷豊田総合病院　松井純子　他

19．傍大動脈リンパ節郭清後に、無症候性に腎静脈血栓症を発症した２例
……三重大学　塩崎隆也　他

20．膣原発メラニン非産生性悪性黒色腫の１例
……岐阜大　操　暁子　他

21．骨盤腹膜炎から敗血症を併発した１症例
……一宮市立市民病院　小林良幸　他

22．腹腔鏡補助下膣式子宮全摘術を施行した、子宮筋腫による貧血に続発した若年性脳梗塞の一例
……豊田厚生病院　黒土升蔵　他

第５群（14：24～15：18）　座長　今井篤志　教授

23．リンパ球性下垂体炎に対する術後に妊娠に至り、健児を得た一例
……名古屋市立大学　西川隆太郎　他

24．葉酸サプリメントと神経管閉鎖障害：妊婦の認知率と葉酸サプリメント内服率（2002－2007年）
……小牧市民病院　近藤美佳　他

25．AMH（アンチミューラリアンホルモン）から見た調節卵巣刺激
……浅田レディースクリニック　浅田義正　他

26．体外受精胚移植治療における過排卵刺激後のOHSS発症とLH-RH testの LH過剰反応に関する検討
……成田育成会成田病院　牧野亜衣子　他

27．ダイゼインリッチ・アグリコン・イソフラボン投与が有効と考えられた不妊・不育症例の経験
……さわだウィメンズクリニック　澤田富夫　他

28．体外受精胚移植治療において多前核卵を認めた２症例
……名古屋市立大学　服部幸雄　他

第６群（15：18～16：12）　座長　若槻明彦　教授

29．骨盤臓器脱に対するＴＶＭ手術後の腹圧性尿失禁手術
……名古屋第一赤十字病院　鈴木省治　他

30．腹部大動脈遮断を併用してcesarean hysterectomyを施行した前置癒着胎盤の１症例
……岐阜市民病院　矢野竜一朗　他

31．癒着胎盤により分娩時大量出血を来たし、Sheehan症候群を発症した１例
……岐阜県立多治見病院　井本早苗　他

32．帝王切開既往を有する前置胎盤症例の癒着胎盤発症リスクに対する後方視的検討
……名古屋大学　杉山知里　他

33．胎盤遺残に対してMTXおよびカウフマン療法を施行した１例
……岐阜大学　水野智子　他

34．既往帝王切開後の前置胎盤の２症例に対する手術の工夫
……岐阜大学　竹中基紀　他

演　題　抄　録

第１群（9:30〜10:15）

1. 子宮腺筋症の癌化と考えられる子宮体癌の2例

大垣市民病院　産婦人科
平光志麻、伊藤充彰、松川　哲、坂野　彰、山田英里、古井俊光、木下吉登

【はじめに】子宮腺筋症は日常診療においてしばしば遭遇する良性疾患であり、その悪性転化は稀である。今回我々は子宮腺筋症の癌化と考えられた子宮体癌の2例を経験したので報告する。

【症例1】64歳、2経妊2経産、不正性器出血を主訴に当科受診。子宮内膜細胞診・組織診では異常を認めなかった。US・MRIでは子宮底部に腺筋症を認めていた。定期フォローとし繰り返し内膜細胞診・組織診を行うも異常は認めなかった。しかし1年以上出血が持続していたため悪性疾患も念頭に置いて診断・治療目的に開腹手術を行うこととした。子宮全摘・両側付属器切除を行い、検索したところ子宮底部には腺筋症様腫瘤あり、その内部に乳頭状部分を認めた。術中病理診断で腺癌であったため引き続き後腹膜リンパ節郭清を追加した。術後病理所見は類内膜腺癌stage Icであり腺筋症の癌化として矛盾しない所見であった。追加治療とし化学療法を行った。

【症例2】62歳、経妊経産　検診にて異常を指摘されて当科受診。子宮内膜細胞診はclassⅤ、内膜組織診では類内膜腺癌であった。子宮体癌の診断で拡大子宮全摘・両側付属器切除・後腹膜リンパ節郭清を行った。術後病理所見では子宮底部に腺筋症が多数あり、この部位の筋層内で充実性腺管形成性腫瘍を認め明細胞癌であった。また、子宮体部内膜にも類内膜腺癌を認めた。進行期はstage Icであり追加治療として化学療法を行った。

【考察】子宮内膜症の悪性転化は卵巣以外の部位では極めて稀である。しかし子宮腺筋症も稀には悪性腫瘍の原因となりうるので、不正出血が続き子宮腺筋症を認める場合には子宮腺筋症の悪性転化を念頭に置いて診療にあたる必要がある。

2. 晩発性放射線性障害に起因した膀胱穿孔による急性腹症の2例

名古屋大学産婦人科
高橋典子、梶山広明、山本英子、寺内幹夫、柴田清住、井篭一彦、那波明宏、吉川史隆

子宮頸癌術後の放射線治療施行後、長期間経過して膀胱穿孔を起こした症例を2例経験したので報告する。症例1：44歳。1995年、31歳時に子宮頸癌にて広汎子宮全摘術（pT2b N1 M0）及び術後全骨盤照射60Gy施行（他院）。2004年頃よりサブイレウスにて頻回に入院繰り返していた。2007年傍大動脈リンパ節再発にて放射線照射50Gyと化学療法にて寛解。2005年頃から原因不明の増減する腹水を認めていたが腹水細胞診陰性のため経過観察していた。2008年5月、急性腹症にて入院。検査所見は脱水と急性腎不全であった。その後腹痛増強しCTにて腹水と腹腔内free air 認めたため消化管穿孔疑いにて緊急開腹したところ消化管穿孔はなく、膀胱穿孔認めた。膀胱ろうをたて穿孔部を縫合閉鎖し、さらに有茎性腹直筋皮弁にて補強した。以降は膀胱ろう管理を継続中だが、現在明らかなろう孔再発は認めていない。症例2：42歳。2004年、38歳時に子宮頸癌にて広汎子宮全摘（pT1b2 N1 M0）。術後尿管膣ろう形成し膀胱尿管新吻合。その後全骨盤照射45Gyと傍大動脈領域照射 46 Gy及び化学療法を施行。2005年縦隔リンパ節再発に対し放射線照射52.5Gyと化学療法にて寛解。2006年縦隔リンパ節に再々発をきたしたものの化学療法にて寛解。2008年11月急性腹症にて入院。入院後、乏尿と腹水の貯留、血中クレアチニンの上昇を認めた。症例1の経験より、膀胱穿孔による尿性腹水を疑い、膀胱造影を施行したところ膀胱からのリークを確認した。尿道カテーテルの留置により2週後の造影ではリークは消失した。そのまま尿道カテーテルの留置にて手術待機中だが、現在明らかなろう孔再発は認めていない。放射線治療の既往歴を持ち腹水貯留のある急性腹症の患者に対しては、膀胱穿孔も念頭において諸検査を行うべきと思われた。

3. 卵巣癌治療後の経過観察に関する検討

愛知県がんセンター中央病院
中西　透、牧野　宏、吉田憲生、水野美香、伊藤則雄

【目的】悪性腫瘍の取り扱いは、診断・治療・経過観察の3要素から成り立っている。治療・診断に関する研究や報告は多数あるものの、初回治療後の経過観察に関する報告は少なく、十分に標準化されていない。婦人科腫瘍学会編集の卵巣癌治療ガイドラインでは、科学的根拠が乏しいことから推奨レベルは示さず、治療後～1年は1～2ケ月毎、～2年は2～3ケ月毎、～3年は3～4ケ月毎、～5年は4～6ケ月毎、5年以降は6～12ケ月毎と書いてあるが、欧米ではさらに長い間隔で経過観察が行われている。今回卵巣癌の再発時期を検討し、その経過観察方針を検討したので報告する。
【方法】1991～2007年に初回治療開始した卵巣癌症例283例を対象とし、再発までの期間・予後を検討した。
【成績】検討した283例の初回治療開始から再発までの期間の平均は16.3ケ月（95％信頼区間14.7～17.9ケ月）、中央値は12.4ケ月（95％信頼区間7.3～22.6ケ月）であった。1年以内の再発が131例（46.3％）、1～2年の間が90例（31.8％）、2～3年の間が37例（13.1％）、3～5年が19例（6.7％）で、5年以降の再発が6例（2.1％）であった。再発症例の再発後生存期間の平均は20.1ケ月（95％信頼区間17.5～22.8ケ月）、中央値は12.5ケ月（95％信頼区間4.5～28.8ケ月）で、再発までの期間が長い程生存率が高く生存期間が長い傾向にあり、また近年は再発後生存期間が延長されていた。
【結論】卵巣癌など悪性腫瘍の経過観察は標準的な方法が見いだされておらず、今後検討すべき重要な課題と考えられた。

4. 当院における悪性転化を伴う卵巣成熟奇形腫の臨床的検討

愛知医科大学　産婦人科
完山紘平、衣笠祥子、大林幸彦、藪下廣光、若槻明彦

【目的】卵巣成熟奇形腫は比較的高頻度にみられ、その多くは腹腔鏡下手術の適応であるが、稀に悪性腫瘍への転化を伴う場合があり、術式決定において術前評価は重要である。本研究は、卵巣成熟奇形腫のうち悪性腫瘍が併存していた症例について検討し、術前評価の要点を明らかにすることを目的とした。
【方法】2003年から2007年に当院で手術治療した卵巣成熟奇形腫292例のうち悪性腫瘍が併存していた5例（悪性群）の臨床病理学的所見を悪性所見のない287例（良性群）と比較して後方視的に解析した。
【成績】5例の悪性成分の内訳は腺癌2例、扁平上皮癌2例、低悪性度腺腫1例であり、いずれも成熟奇形腫から癌への移行像のある悪性転化所見を示した。悪性群の平均年齢は良性群に比較して有意に高く、5例すべてが50歳以上であった。悪性群の腫瘍径は良性群に比較して有意に大きかったが、腹水の有無、両側発生率、茎捻転併発率などは両群間で差はなかった。CA125陽性率（良性群17.4％、悪性群80％、$p<0.01$）、CRP陽性率（良性群8.8％、悪性群80％、$p<0.01$）は良性群に比較し悪性群で有意に高かったが、SCC抗原陽性率、CA19-9陽性率は両群間で差はなかった。また、悪性群ではCT、MRIでの不均一な造影効果所見が特徴的であった。
【結論】術前の画像診断で卵巣成熟奇形腫が疑われる場合には、年齢、腫瘍径、CA125値、CRP値、画像検査所見などより悪性転化の可能性を術前に的確に評価して術式を決定すべきである。

5. 当院における腹膜播種病変を伴う卵巣癌３c，４期の治療成績

藤田保健衛生大学産婦人科
大江収子、長谷川清志、石川くにみ、安江　朗、
関谷隆夫、小宮山慎一、廣田　穣、宇田川康博

【目的】進行卵巣癌ではmaximum　debulking effortと化学療法の感受性が予後に影響する。今回，当院における腹膜播種病変を伴う卵巣癌３c，４期の治療成績と問題点に関して検討した。

【方法】1998～2007年の腹膜播種病変を伴う卵巣癌３c，４期52例を対象とし，以下の項目のPFSおよびOSを検討した。1)初回手術：optimal(n=23) vs suboptimal(n=29)，2)NAC：有り(n=18) vs 無し(n=34)、3)optimal群の化療サイクル数：6(n=11) vs 7以上(n=12)，4)suboptimal 群のSDS：有り(n=9) vs 無し(n=20)，5)術後化療にて：clinical CR(n=7) vs non-CR(n=22)，6)clinical non-CRに対するSDS：有り(n=10) vs 無し(n=12)。

【結果】1)optimal群ではPFSの延長を認めたが(p=0.046)，OSには差を認めなかった。2)NACの有無と生存期間には差が認められなかったが，NAC後suboptimal surgeryとなった症例は予後不良の傾向にあった(OS: p=0.092)。3)optimal群では，化療サイクル数で生存期間に差は認められなかった。4)suboptimal群のSDSの有無では生存期間に差は認められなかった。5) 術後化療にてclinical CRとなった群は生存期間の延長を認めた(PFS;　p=0.004，OS; p=0.005)。6)術後化療でclinical non-CRに対するSDS施行例は生存期間の延長を認めた(PFS; p=0.004，OS; p=0.023)。

【結論】初回手術がoptimalの場合，維持化学療法の意義は不明確である。一方，suboptimalの場合，化療でnon-CR の場合にはSDSで生存期間の延長が期待できる。

第2群（10:15～11:09）

6. 当院における産褥搬送症例の検討

岐阜県立多治見病院
森　正彦、井本早苗、境康太郎、中村浩美、竹田明宏

2000年1月1日から2008年11月30日までに当科へ産褥搬送された38症例について報告する。当科では同時期に母体搬送602例、産褥搬送38例を経験しており、産褥搬送は当科への救急搬送の5.9％を占めていた。内訳は裂傷および血腫12例、弛緩出血7例、脳出血3例、HELLP症候群2例、子宮内反症2例、癒着胎盤2例、子癇発作1例、子宮破裂1例、帝切後腸管断裂1例、その他７例であった。

前医での出血量、来院時のHb、来院までに費やした時間、治療法について検討した。前医での出血量が不明もしくは出血と関連のない疾患であった例が13例あり、それ以外の25症例の出血量のmedian値は1070gであった。来院時のHbのmedian値は10.0、来院までの時間のmedian値は4時間であった。裂傷および血腫への治療は12例が再縫合により1例が動脈塞栓術により止血した。弛緩出血7症例は内科的治療で止血した。脳出血3症例のうち2例は保存的治療にて、1例は開頭血腫除去術にて対応した。子宮内反症2例はともに全身麻酔下Johnson法にて整復した。癒着胎盤2症例は1例が子宮全摘術、1例が子宮動脈塞栓術にて止血した。子宮破裂1例は子宮全摘術にて対応した。帝切後腸管断裂1例は一過性の人工肛門造設術にて対応した。

以上の症例を踏まえて、当院における産褥搬送の現状と受け入れ態勢について報告する。

7. 3D-CT angiographyが診断に有用であった流産後子宮動静脈奇形／胎盤ポリープの3例

名古屋大学医学部産婦人科学教室
梅津朋和、岩瀬明、中原辰夫、滝川幸子、小林浩治、眞鍋修一、鈴木恭輔、後藤真紀、吉川史隆

【目的】子宮動静脈奇形や胎盤ポリープは突然の多量出血を来たし、しばしば輸血や子宮摘出が必要となることがある。近年では子宮動脈塞栓術を行い子宮温存が可能となっている。今回我々は3D-CT angiographyにて診断した流産後の子宮動静脈奇形／胎盤ポリープに対し、子宮動脈塞栓術及びTCRを行い、子宮温存が可能であった3症例を経験したので若干の文献的考察を加えて報告する。子宮動脈塞栓術を行うにあたって十分に患者に説明、同意を得た。

【症例】症例1　33歳G1P0　既往歴　子宮筋腫（筋層内）H19.8月　自然妊娠したが15週で破水し流産となった。11月大量出血あり救急車にて来院した。3D-CT angiographyを施行し、子宮動静脈奇形と診断し、子宮動脈塞栓術を施行した。術後経過は良好であった。症例2　34歳G4P0　自然流産4回　H19.10月　自然流産4回目でD&C行ったが、その後出血持続した。エコー上血流豊富な腫瘤を認め当院に紹介となった。12月3DCT angiographyにて子宮動静脈奇形と診断し、子宮動脈塞栓術を施行じた。H20.1月子宮内腔病変認めTCR施行した。術後病理では胎盤ポリープであった。症例3　35歳G1P0　前医にて胎児奇形にて人工妊娠中絶術を21週で行った。その後大量出血あり、胎盤遺残の疑いにて紹介となった。画像所見の結果明らかな子宮動静脈奇形は認めなかったが血流が豊富であったため、子宮動脈塞栓術施行した。血流が減少したのでTCR施行した。術後病理では胎盤ポリープであった。

【結果】3症例とも無輸血で子宮温存が可能であった。

【考察】原因不明の流産や産後の大量出血の診断には3D-CT angiographyが有用であった。また子宮動脈塞栓術は子宮温存に有用であった。

8. 術前に診断した腹膜妊娠の一症例

名古屋第二赤十字病院
西野公博、山室　理、金澤奈緒、今井健史、新美　薫、林　和正 、茶谷順也、竹内幹人、加藤紀子、倉内　修

【はじめに】子宮外妊娠は自然妊娠の約1%とされており、腹膜妊娠はさらにそのうちの約1%と極めて稀な疾患である。今回我々は術前に腹膜妊娠と診断し、腹腔鏡下子宮外妊娠手術を行い胎嚢を切除した一症例を経験したので報告する。

【症例】27歳、0経妊0経産。気管支喘息の既往あり。平成20年10月22日から7日間の終経にて自然妊娠成立。11月21日(妊娠4週相当)に性器出血を伴う下腹部痛を認めたが、翌日に軽快した。12月１日(妊娠6週相当)に再度下腹部痛が出現したため、近医を受診、当院救急外来へ紹介受診となった。来院時意識は清明。尿中hCG定性反応は陽性であった。内診では性器出血はなく、経腟超音波断層検査にて子宮内に胎嚢は認められなかった。ダグラス窩穿刺にて非凝血性の血液を得た。以上の所見より子宮外妊娠を疑い、緊急入院とした。翌日の尿中hCG定量検査は、512mIU/ml。経腟超音波断層検査再検にて、膀胱子宮窩腹膜に胎嚢様構造を認め、腹膜妊娠と診断し、腹腔鏡下子宮外妊娠手術を施行。術前診断と同様に膀胱子宮窩腹膜に胎嚢を認め、これを切除した。術後の病理組織学検査では、摘出した着床部分の組織ではintermediate trophoblastとsyncytiotrophoblastを認め、腹膜妊娠と診断した。

術後経過良好で術後7日目に退院となった。手術後2週間目の尿中hCG定量検査では5.1mIU/mlと順調な下降を示した。

【結語】今回我々は自然妊娠の約0.01%と、極めて稀な腹膜妊娠を術前診断することができたのでこれを報告する。

9. 異なった病態を呈した帝王切開後のMRSA感染の2例

大垣市民病院　産婦人科
松川　哲、伊藤充彰、平光志麻、坂野　彰、山田英里、古井俊光、木下吉登

【はじめに】今回我々はそれぞれに異なった病態を呈した帝王切開後のMRSA感染の2症例を経験したので若干の文献的考察を加えて報告する。

【症例1】36歳、G(0), P(0)。近医でCPDのため選択的帝王切開により分娩となった。術後2日目より39℃台の発熱が出現、4日目からは下痢・嘔吐が出現した。4日目の夜間に意識消失・血圧低下があり前医である内科の病院へ紹介された。5日目の血圧は60台であり採血では炎症反応が高値であったため、産褥感染症が疑われて当院に緊急産褥搬送となった。全身の猩紅熱様紅斑など臨床所見からMRSAによる敗血症性ショックを直ちに疑った。すでにDICも併発しておりICUに入室してバンコマイシン投与を含めた集学的治療を行った。治療開始2日目から急速に全身状態は改善し後遺症なく退院となった。後日、動脈血・帝王切開の創部・膣分泌物のいずれの培養からもMRSAが検出された。

【症例2】29歳、G(1), P(1)。前医で既往帝王切開のため選択的帝王切開により分娩となった。術後4日目から38℃台の発熱が出現したが、8日目には解熱し一旦退院となった。9日目より39℃台の発熱および下腹部痛が出現したため前医受診後、当院に緊急産褥搬送となった。当院入院時の腹部CTでは骨盤内膿瘍がみられ帝王切開創の縫合不全が疑われたため緊急開腹手術を行った。帝王切開創部の離解および膀胱子宮窩を中心に膿瘍形成を認めたため、子宮のデブリードマンおよび再縫合を行い十分な腹腔内洗浄・ドレナージを施行した。術後は発熱・炎症反応高値が続いたが、再手術後3日目に静脈血・腹腔内・膣分泌物いずれの培養からもMRSA検出されたため抗生剤をバンコマイシンに変更したところ急速に症状が軽快し退院となった。

【考察】かつて妊産婦の死亡原因の1位にあげられた産褥感染は、近年の消毒法・抗菌剤の発達により激減し、現在では生命を脅かす疾患であるとの認識は薄れてきている。しかし、強力な抗生剤の発達による功罪として出現したMRSAなどの多剤耐性菌により、産褥期の感染症は重篤な経過をたどることも少なくない。したがってMRSA感染に対しては予防と早期からの適切な治療が重要であると考えられる。

10. 妊娠中に急性虫垂炎を発症した11例の検討

名古屋第二赤十字病院　産婦人科、外科*
金澤奈緒、西野公博、今井健史、林　和正、茶谷順也、竹内幹人、加藤紀子、山室　理、倉内　修、小松俊一郎*

【目的】急性虫垂炎は妊娠中の外科的合併症としては最も頻度の高い疾患であり、およそ1500分娩に1である。妊娠中の虫垂炎は非妊娠時と比べ必ずしも典型的な症状・所見を示さないため、診断が遅れ予後不良となることがある。当院において妊娠中に発症した急性虫垂炎の特徴について臨床的検討を行ったので報告する。

【対象】2004年10月から2008年12月までに当院外科で経験した虫垂炎は855例であり、そのうちの急性虫垂炎合併妊婦11例を対象とした。

【結果】発症時期は妊娠前期3例、妊娠中期5例、妊娠後期3例で、妊娠中期に多かった。発症から治療開始は12時間～7日間で行われ、平均入院期間は10日であった。来院時にMcBurney点に圧痛を認めたのは2例であり、臍周囲右側に圧痛を認めたものが多かった。来院時の白血球数は8000～19400/mm^3、平均13800/mm^{3}であり、CRPは0.23～16.41、1例は陰性であった。全例に超音波検査施行し、MRIは1例施行した。保存的療法は2例、来院日に緊急手術となったのは4例、保存的加療中に白血球、CRPの上昇を認め、手術施行したのが5例であった。手術施行例で、術後ドレナージは4例に行われ、穿孔は2例に認められた。重篤な術後合併症は認められなかったが、1例に創感染が起こり局所のドレナージを要し、1例に麻痺性イレウスが生じた。虫垂切除時に帝王切開を同時に行った例が1例あった。術後、6例に子宮収縮抑制剤使用し、そのうち3例で子宮収縮を頻回に認めたため塩酸リドトリン点滴量増加し、2例に硫酸ﾏｸﾞﾈｼｳﾑ点滴併用した。流早産や死産を惹起した症例はなかった。

【考察】一般的に妊娠中の急性虫垂炎は穿孔性の場合、流早産、胎児死亡のリスクが上昇するため、急性虫垂炎の疑いがある場合は時期を逸せず外科的処置を行うことが重要であると考えられた。

11. 57歳女性に発症した腟閉鎖症の1例

名古屋掖済会病院産婦人科
徳武克浩、石田大助、鈴木佳奈子、三澤俊哉

【緒言】後天的な腟閉鎖症はIUDなどの子宮内異物に伴う例が多い。我々は子宮・腟内の異物を合併しない閉経後の女性に発症した腟閉鎖症の一例を経験したので報告する。

【症例】57歳、4経妊3経産の婦人で、夫は健在だが最近の20年間は性行為がなく、45才で閉経している。既往歴として虫垂切除、胆嚢切除、白内障手術があり、パニック障害と糖尿病を治療中である。毎年子宮癌検診を受けていたが、平成19年夏の検診時には子宮腟部が確認されず腟閉鎖が疑われ精査の指示を受けたが、本人がその後の受診をしなかった。本年7月に掻痒感と排尿時痛を主訴として当科を受診し、腟は入口部から約3cmで閉鎖し、エコーとMRIにて腟内に液体貯留を認め、腟の留膿腫もしくは留血腫を疑った。画像診断にて子宮頸部・体部に腫瘍を認めないものの悪性腫瘍の合併が否定できないために、予定して全身麻酔下に腟開放術を行った。手術時には左示指を直腸内に置き、経直腸的に腟を確認しつつ最初のみ鋭的で後は鈍的操作によりに約2cmにおよぶ癒着面を剥離できた。開通した腟内からは約20mlの白色粘液が流出し、その細胞診は陰性で培養検査により腸球菌とグラム陽性および陰性桿菌を認めた。その後の子宮腟部・内膜細胞診は陰性であり、再閉鎖の予防のために腟内にソフトペッサリーを挿入し、通院で2〜4週毎の洗浄を行っている。術後は排尿時痛も消失し、術前には腟閉鎖や腟の留膿腫による尿道や膀胱へ影響があった可能性も否定できない。

【結語】開放する必要がある閉経後の腟閉鎖症に対してはMRIなどの画像診断が有用であり、麻酔下の処置が必要と考えられた。

第3群（11:09〜11:54）

12. IUGRを伴う妊娠高血圧症候群妊婦における母体および臍帯血中の活性酸素濃度

愛知医科大学
藤牧　愛、森　稔高、渡辺員支、篠原康一、若槻明彦

【目的】妊娠高血圧症候群(PIH)妊婦では、活性酸素の産生が亢進することを報告してきた。今回、PIH妊婦の母体および胎児で産生される活性酸素と抗酸化因子が、胎児発育にどの様な影響を与えるかを検討する目的で、PIH妊婦の母児の活性酸素代謝物(d-ROMs)及び生体抗酸化力(BAP)を測定し、正常妊婦と比較した。

【方法】同意を得た合併症のない正常妊婦23例(Cont群)、IUGRを伴うPIH妊婦7例(IUGR群)、IUGRを伴わないPIH妊婦10例(non-IUGR群)、を対象とした。

(1)母体血中ヘマトクリット(Ht)、クレアチニン(Cre)、尿酸(UA)を測定した。(2)母体、臍帯血中のd-ROMsを測定した。(3)母体、臍帯血中BAPを測定した。

【成績】(1)Htは3群間に有意差を認めなかった。Cre、UAでは正常群に対しPIH群で有意に高値であったが、PIH 2群間では有意差を認めなかった。(2)母体血中d-ROMsは、Cont群の371.3±162.7 U.CARRに比較し、IUGR群、non-IUGR群では、各々、762.3±148.9、635.3±240.8 U.CARRと有意に高値であったが、両群間に有意差は認めなかった。臍帯血ではCont群に比較し、IUGR群では有意に高値を示したが、non-IUGR群とは有意差を認めなかった。d-ROMsは母体と臍帯血中間で関連性は認めなかった。(3)BAPは3群間に有意差を認めず、母体と臍帯血中間で関連性は認めなかった。

【結論】IUGRを伴うPIH妊婦では、胎児においても活性酸素が産生増加し、胎児発育に影響する可能性が考えられた。

13. TTTSレーザー治療の適応を満たさないnormal-polyhydramniosをきたしたMD双胎の予後検討

長良医療センター産科
高橋雄一郎、岩垣重紀、西原里香、津田弘之、岩砂智丈
木越香織、川鰭市郎

【目的】近年、TTTSはレーザー治療（FLP）によりその予後は劇的に改善し、一定の効果が認知されつつある。しかし、TTTSの診断基準を満たさない羊水過多症の進行例においては予後不良例が存在するのも事実である。今回は一児が羊水過多（8cm<MVP；）を認めco-twinが正常羊水量（2cm<MVP）を示したnormal-polyhydramnios(N/P)の症例の予後を検討した。

【方法】対象は2005年3月より45ヶ月間で当院にて管理したMD125例のうちN/P症例21例(16.8%)で,羊水量異常のないMD45例（36%）と比較し予後不良の割合（死亡、重篤な脳障害）と諸リスク因子を検討した。

【成績】N/Pは平均診断週数22.2週。生存率は（vs正常）32/42(76.2%) vs 89/90(98.9%)、胎内死亡率7/42(16.7%) vs 0/90(0%)、予後不良群12/42(28.5%) vs 1/90(1.1%)でいずれもP<0.0001と有意差を認めている。Selective IUGRの割合（10/21、47.6% vs 14/45、31%)では有意差がなかった。予後不良12児の内訳は、両胎児死亡4,一胎児死亡２、早期新生児死亡4児であり、進行羊水過多２児に神経学的後遺症が認められた。この群では少なくとも一人健児を得たのは4/12例（25%）と、当院でのFLPによるTTTSの成績19/21例(90%)とくらべ有意に予後不良であった。なかでもUAREDVはリスク因子の一つと考えられた。(5/12,42% vs 1/120,0.8% P<0.0001)

【結論】N/Pには予後不良群が存在するが、管理指針は未だに定まっていない。本結果は今後のFLPの適応拡大の可能性についての基礎情報と成りうると考えられる。

14. 胎児重症貧血を来した母児間輸血症候群の一例

岐阜県総合医療センター、高山赤十字病院*
小坂井恵子、横山康宏、日江井香代子*、柴田万祐子、
小野木京子、田上慶子、佐藤泰昌、山田新尚

母児間輸血は全妊娠期間中高い頻度で発生しているが、通常は微量で臨床的に問題となる事は少ないと報告されている。大量の母児間輸血が発生すると胎児に深刻な影響が発生するが、頻度は極めて稀である。我々は大量の母児間輸血から重篤な胎児貧血を来した症例を経験したので報告する。

【症例】31歳の初産婦で妊娠経過は順調であった。妊娠36週6日に胎動減少を自覚したため、かかりつけ医を受診し、NSTで一過性頻脈の減少を指摘された。同日夜胎動を感じなくなり再診しnon-reassuring fetal stateの疑いで当院を紹介受診した。胎児の超音波診断では臍帯動脈血流や中脳動脈血流波形に異常は認めなかったが、胎動は欠如しており、NSTでnon-reassuring fetal stateを再確認したため、緊急帝王切開を行った。出生児は２９７０ｇの女児でApgar scoreは１／２ 臍帯動脈血pH 7.035、PaO2 21.1mmHg, PaCO2 73.0mmHg, Hgb 2.7g/dl, Hct 11％であった。児は直ちに新生児科医師によって蘇生が行われたが、心停止となった。懸命の蘇生で約２時間後に心拍動が回復したが、重度の低酸素脳症が結果として残った。分娩直後母体血のヘモグロビンＦは９％で、母児間輸血症候群による胎児貧血と診断した。胎児出血量は100ｇ以上と推定された。

【考案】胎児貧血を来す疾患は多々あるが、母児間輸血症候群から重症貧血を招くことはまれである。原因としては臍帯穿刺や絨毛採取、常位胎盤早期剥離、外回転術、外傷等が上げられているが、本症例は全く原因が不明であった。本疾患は出血量が大量となると著しく胎児予後を悪化させるため、症例集積による臨床像の確立並びに対策の構築が望まれる。

15. 1st trimester から観察したMD双胎のTTTSおよび関連疾患発症の疫学

独立行政法人　国立病院機構　長良医療センター
岩垣重紀、高橋雄一郎、西原里香、津田弘之、岩砂智丈
木越里香、川鰭市郎

【目的】MD双胎はTTTSのみならず、amniotic fluid discordance（AFD）、selective IUGR等のTTTS関連疾患も児の予後不良例が存在する。しかし、本邦での妊娠初期からの観察での疫学報告はないため、今回検討し報告する。
【対象と管理法】2005年3月から2008年10月までで当院にて管理を行ったMD双胎のうち、1st trimesterから観察し、初診時TTTSを来していなかった58例を対象とした。当院では切迫流早産兆候に加え、羊水量差、発育差、血流異常などの所見を認めた場合入院とし、積極的に子宮収縮抑制を行っている。また妊娠26週未満にTTTSを発症すれば胎児鏡下胎盤吻合血管レーザー焼灼術（FLP）を施行している。
【結果】平均初回受診週数は9.9+/-1.7週で対象58例中 TTTS関連疾患を発症したものが16例（27.6%）、TTTSを発症したものが6例（10.3%、18.0週 range 16-20週）であった。関連疾患の内訳はAFD8例（50.0%）、selective IUGR3例(18.8%）、両方を認めたものが4例（25.0%）であった。関連疾患の12.5%で一児死亡、6.3%で新生児死亡となっている。初発の異常所見としては羊水量格差が最も多く68.2%（19.0週　range 14-30週）で認められ、異常発育差が13.6%（26.0週 range20-35週）、18.2%では臍帯動脈血流異常が初発症状（16週　range 14-27週）であった。
【考察】当院ではTTTSの早期診断を考慮した管理を行っているが、関連疾患の発症率はTTTSより高く、予後不良な経過をたどることもまれではない。また兆候の出現時期も様々であり、全期間を通じた慎重な観察は不可欠である。

16. 一絨毛膜性（MD）双胎の妊娠中の管理：とくに健診間隔に関して

三重大学医学部附属病院周産母子センター、聖隷浜松病院、長良医療センター
井上　晶、杉山　隆、小林　巧、山崎晃裕、梅川　孝、神元有紀、杉原　拓、村越　毅、高橋雄一郎、川鰭市郎
佐川典正

当センターにおいて2002年～2008年の間に妊娠中期より１週間毎に健診を行い管理し得た一絨毛膜性(MD)双胎32症例のうち2例（6.25%）に双胎間輸血症候群(TTTS)が発症した。興味深いことに、これらTTTSは24週、25週にそれぞれ診断されたが、発症の経過は急性と亜急性であり相違を認めた。そこでこれら2症例の臨床経過を比較するとともに若干の考察を加えたい。
＜症例1＞18歳、初妊婦。自然妊娠で初期にMD双胎と前医で診断され、妊娠12週より当センターにおいて管理していた。妊娠23週まで順調であったが、24週時の超音波検査にて羊水過多・過少を認め、過少児の膀胱は検出されなかった。また過多児の臍帯静脈血流に波動を認めたため、stageⅢのTTTS（Quinteroの分類）と診断し、胎児鏡下胎盤吻合血管凝固術（FLP）の適応があると考え、長良医療センターにおいてFLPが施行された。
＜症例２＞　31歳、初妊婦。前医にてクロミッド-hMGにより妊娠成立し、初期にMD双胎と診断され、当センターにて管理を行っていた。妊娠19週時の超音波検査上、両児間の膜のflutteringは認められるものの、やや羊水量の不均衡を認めた。１週間後もflutteringは認められたが羊水量の不均衡を認め、妊娠22週の時点で若干の発育差が認められた。その後は２週間に3回のペースで健診を行った。妊娠25週2日、羊水過多・過少を認め、かつ過少児の膀胱を認めず血流異常も認め、TTTS　(stage III）と診断し、聖隷浜松病院においてFLPが施行された。
MD双胎の妊娠中の管理法において１週間毎の健診が望ましいという根拠は現時点でなく、FLPを行った症例を対象とした報告によると、stageの程度と予後に関連はないとされている。今後はTTTSの発症からFLPまでの時間をより短くすることが予後を改善するかなどの検討を行うためにも、双胎妊娠の中でもよりハイリスクであるMD双胎は基幹センターで管理し、健診毎の超音波検査による検討などによる症例の蓄積が必要であると考えられる。

第4群（13:30～14:24）

17. 子宮体部漿液性腺癌および明細胞腺癌におけるHER2の発現

藤田保健衛生大学　産婦人科
加藤利奈、長谷川清志、大江収子、江草悠美、木村治美、小宮山慎一、宇田川康博

【はじめに】子宮体部類内膜腺癌に対するHER2 (Human epidermal growth factor receptor type 2）の過剰発現は0～10%とされているのに対し，子宮体部漿液性腺癌(UPSC)では18~58%とされている。また，HER2過剰発現を示す進行・再発UPSCに対してtrastuzumab（herceptin)による奏効例の報告も散見される。一方，明細胞腺癌(CC)ではほとんど検討がなされていない。今回，UPSCとCCにおけるHER2の発現に関して検討した。

【対象と方法】2000～2008年に当院で加療した全子宮内膜癌162例中，UPSCは6例（3.7%)，CCは8例 (4.9%)で，各症例のホルマリン固定パラフィン包埋切片を作成し，6週以内に免疫染色を施行した。一次抗体としてVentana pathway HER2を使用し，Ventana社の自動染色装置を用いた。染色強度判定は乳癌のtrastuzumab病理部会の判定基準に準拠した（0, 1+, 2+, 3+）。なお，UPSCはⅠ期再発1例，Ⅲ期3例，Ⅳ期2例で，2例が原病死，1例が担癌生存中である。CCはⅠ期4例，Ⅲ期3例，Ⅳ期1例で，7例が原病死していた。

【結果】UPSCでは，1+：1例，2+：2例で，2+以上の過剰発現は33%（2/6例)に認められ，既報の結果と一致した。一方，CCでは1+：3例で，過剰発現は認められなかった。現在，2+の発現を示すUPSC2例に対し，PathVysion HER-2 DNA Probe kitを用いたFISH法にてHER2遺伝子増幅の有無を確認中である。

【結論】予後不良であるUPSCやCCにHER2蛋白過剰発現あるいは遺伝子増幅が認められた場合，理論上HER2をターゲットとするtrastuzumabが治療の選択肢になりうる可能性があり，今後，多数例での検討が必要と思われる。

18. 術前診断に難渋したMinimal deviation adenocarcinomaの一例

刈谷豊田総合病院　産婦人科
松井純子、前田　修、橘　理香、永谷郁美、中野知子、長船綾子、齋藤　理、山本真一

今回われわれは円錐切除術で良性と診断されたが、子宮全摘術後にMinimal deviation adenocarcinomaと診断された一例を経験したので報告する。症例は39才、2経妊1経産。水様性帯下を主訴に近医を受診。超音波上子宮頸部の腫大を認め当院へ紹介。腫瘍マーカーの上昇無し。MRI上子宮頸部のびまん性嚢胞性病変有り。円錐切除術を行ったところ、Lobular endocervical gland hyperplasiaであったため症状改善目的に単純子宮全摘術を行う予定とした。子宮頸部の腫大のため拡大子宮全摘術となり、腟壁肥厚を認めたため、腟壁の追加切除を行った。病理にてMinimal deviation adenocarcinomaであり、腟壁への浸潤も認めたため、術後１週間で腟壁追加切除＋骨盤内リンパ節郭清＋両側付属器切除を行った。骨盤内リンパ節には多発性の転移を認め、追加切除した腟壁へもリンパ行性に浸潤を認めた。術後は排尿コントロールを行い、25日目に退院となった。現在は外来経過観察中である。

19. 傍大動脈リンパ節郭清後に、無症候性に腎静脈血栓症を発症した2例

三重大学産婦人科
塩崎隆也、田畑　務、長尾賢治、近藤英司、谷田耕治、奥川利治、佐川典正

【背景】悪性腫瘍、骨盤内手術は血栓症発症の危険因子であり、その早期発見は重要な課題である。今回、傍大動脈リンパ郭清後に、腎静脈血栓症を発症した2例を経験したので報告する。

【症例１】54歳子宮体癌(類内膜腺癌)Ⅰb期、単純子宮全摘、両側付属器切除、骨盤・傍大動脈リンパ節郭清術を行った(手術時間4h10min、出血量474g)。術後19日目のCTにて、左腎静脈に3×1cmの血栓が認められたが、抗凝固療法により軽快した。

【症例２】60歳卵巣癌(明細胞癌)Ⅰa、単純子宮全摘、両側付属器切除、骨盤・傍大動脈リンパ節郭清術を行った(手術時間5時間18分、出血量380g)。術後13日目のCTにて、左腎静脈に0.6×3cmの血栓が認められたが、抗凝固療法により軽快した。

【考察】今回、腎静脈血栓症を発症した2症例は、腎静脈以外に血栓が認められず、いずれも傍大動脈リンパ郭清を行った症例であった。これらのことより、腎静脈血栓症は、傍大動脈リンパ節郭清時の腎静脈の圧排が原因として考えられた。当院では、術翌日にエコーにて大腿静脈血栓症の有無を、術後2週間前後にCTにて、胸腹骨盤腔の血栓症の有無とリンパのう胞の検索を全例に施行しており、本2症例は無症候性で検出することができた。傍大動脈リンパ郭清施行時には腎静脈血栓症も念頭に置き、術後CT等の検索が必須と考えられた。

20. 膣原発メラニン非産生性悪性黒色腫の1例

岐阜大、同　皮膚科*、　同　附属病院病理**
操　暁子、丹羽憲司、津野麻衣、平光裕子*、北島康雄*
廣瀬善信**、今井篤志

【緒論】原発性膣悪性黒色腫は非常に稀で悪性度も非常に高い。今回、メラニン非産生性悪性黒色腫の1例を経験したので報告する。

【症例】67歳。G2P2。40歳子宮筋腫にて腹式単純子宮全摘術、片側付属器切除術施行。64歳胆嚢切除術施行。2008年6月性器出血にて前医を訪医し、膣腫瘍の診断で9月当科紹介受診。膣口から約1 cmの左膣壁に径約1.5 cmの脆弱な腫瘍を認めた。細胞診、生検にて、結合性の乏しい異型の強い悪性細胞を求め、非上皮性悪性腫瘍、特に悪性黒色腫が示唆された。同月　膣、外陰切除、左浅鼠径リンパ節郭清術施行。術後病理標本で一部に、断端陽性の可能性示唆され、10月追加切除施行。組織学的には真皮浅層に多形性を示す異型細胞の増殖を認め、免疫染色にてvimentin(+), HMB45(+), S100(+), AE1/3(−), desmin(−), SMA(−),CD34(−)であり、メラニン非産生性悪性黒色腫と診断された。リンパ節転移(−)で、pT1N0M0と診断された。術後、11月より当院皮膚科にてDTIC/ACNU/VCRの全身化学療法施行中であり、現在の所、転移、再発は認めていない。

【結語】今回、非常に稀な膣原発メラニン非産生性悪性黒色腫の1例を経験した。文献的に原発性膣悪性黒色腫はリンパ節転移の可能性もあり、リンパ節廓清施行した。また、手術に際して、子宮全摘後であり、部位的にも膣口から近位で膣式切除術となった。メラニン非産生性であり、境界不明瞭であり、切除範囲の決定に難渋した。

21. 骨盤腹膜炎から敗血症を併発した1症例

一宮市立市民病院
小林良幸、柴野あゆみ、岡田純子、松原寛和、藤田宏之
大嶋　勉

敗血症は、感染が原因による高サイトカイン血症により全身性炎症反応症候群(SIRS)となった病態と定義される。今回、付属器膿瘍から敗血症性ショックを併発したものの、無事救命することのできた1症例を経験したので報告する。

症例は64歳、153cm/68.0kg（BMI：29)。平成20年3月17日より下腹部痛が出現し、3月24日深夜に当院救急外来を受診。受診時所見としては37.2℃、バイタルは安定しており、腹部全体に圧痛あるも筋性防御、反跳痛は認めなかった。WBC 4600、CRP 23.56、Glu 419、HbA1c 10.7、CT検査にて腹水と骨盤内に腫瘍像を認め、卵巣腫瘍を疑われ当科入院管理となった。3月25日朝方よりチアノーゼ出現、その後急激なSpO2低下と血圧低下を認め、心電図、心エコー、CT検査施行し、全身状態の悪化に伴うものと考えられた。腹水穿刺を施行し悪臭のある膿性腹水を採取、骨盤内膿瘍破裂に伴う敗血症性ショックと診断とした。骨盤内腫瘍と腹腔内にトロッカーを挿入しドレナージ施行、同時に抗生剤点滴開始、ICU管理とした。ARDSを併発しており挿管の上、人工呼吸器管理を行った。また抗DIC療法、抗ショック療法も併用した。全身状態は改善傾向となるも、再度炎症反応の上昇を認めたため4月8日に緊急開腹手術となった。腹腔内には腸管の膜性癒着と右付属器膿瘍を認め、患側付属器摘出と虫垂切除を施行した。術後も慎重な全身管理を行い、5月24日退院となった。

重症化したPIDの症例においては、SIRSの合併も念頭に置き、慎重に治療方針を選択することが重要であると思われた。

22. 腹腔鏡補助下膣式子宮全摘術を施行した、子宮筋腫による貧血に続発した若年性脳梗塞の一例

豊田厚生病院, 同神経内科*
黒土升蔵、木野本智子、河合要介、針山由美、
堀　紀生*

【緒言】日常診療において、過多月経により鉄欠乏性貧血をきたす子宮筋腫の症例を診る機会は非常に多い。しかし、これに続発して脳梗塞をきたす症例を診ることは稀である。

今回我々は、脳梗塞を発症し、その精査の結果、子宮筋腫と鉄欠乏性貧血が判明し、抗血栓療法の後、腹腔鏡補助下膣式子宮全摘術(LAVH: laparoscopically assisted vaginal hysterectomy)を施行した一例を経験したので、文献的考察を加え報告する。

【症例】40歳　1経妊2経産（双胎経膣分娩）

平成20年4月健忘を主訴に、会社の同僚に付き添われて当院神経内科受診。自分の名前、同僚の名前、生年月日、住所は言えるも、昨日の夕食や仕事内容など過去の出来事に関する記憶を答えることができなかった。頭部CTでは明らかな異常所見を認めなかったが、頭部MRIにて多発するhigh intensity areaを認め脳梗塞と診断。著明な貧血を認めたため、精査目的にて当科受診。骨盤部MRI T2画像にて、子宮体部に直径約10cmのLow intensityな腫瘤を認め、子宮筋腫と診断された。脳梗塞に対しては、アスピリン100mg/日を開始し、子宮筋腫に対してはGnRHアゴニストおよび鉄剤処方を開始した。健忘症状は初診時のみで、以後神経症状は認められなかったため、6月にアスピリンは終了となった。一方、子宮筋腫は縮小し貧血も改善したため、同年10月LAVHを施行した。摘出子宮では、子宮後壁より発生する新生児頭大の筋腫核を認め、術後病理組織診断は、uterine leiomyomaであった。術後経過は良好にて術後5日目に退院となった。

【考察】子宮筋腫による貧血を認める患者の診察においては、脳梗塞等の神経学的所見の観察にも十分配慮することが必要であると考えられた。

第5群（14:24～15:18）

23. リンパ球性下垂体炎に対する術後に妊娠に至り、健児を得た一例

名古屋市立大学病院産婦人科
西川隆太郎、山本珠生、金子さおり、鈴森伸宏、
鈴木佳克、杉浦真弓

リンパ球性下垂体炎はその多くが妊娠を契機として発症し、その後下垂体機能不全から不妊症に至るケースが多く、妊娠に至ることは比較的まれである。今回我々は第１子妊娠時に発症したリンパ球性下垂体炎に対し、分娩後に外科治療を行い、その後妊娠に至り健児を得た症例を経験したので報告する。

【症例】35歳

【妊娠分娩歴】1経妊1経産

31歳時にIVF-ETを施行し妊娠に至る。妊娠30週より視野狭窄が出現し、精査の結果下垂体腫瘍を認めた。その後視野狭窄の増悪を認め、32週で選択的帝王切開術施行。児は1692g男児でNICU管理となる。

【既往歴】31歳　第1子分娩後にHardy手術施行。下垂体炎を疑い生検のみ施行し、術後病理検査でリンパ球性下垂体炎と診断。術後ステロイド内服にて症状改善をみたが下垂体機能障害、甲状腺機能低下を認め内分泌内科にて加療。

【現病歴】当院内分泌内科にてフォロー中、第2子の挙児希望あり当院通院。

最終月経を2007年7月7日から5日間とし、月経遅延を主訴に、同年8月6日当院受診。

【経過】初診時超音波所見上子宮内に胎嚢を認めた。以降妊娠経過中に特に異常認めず、妊娠37週2日で管理入院。妊娠38週4日、選択的帝王切開術を施行。児は2792g女児でアプガースコア8点／9点(1分後／5分後)。母児ともに術後経過は良好であり、術後10日で退院となった。

【考察】リンパ球性下垂体炎の約70％は妊娠を契機として発症する。文献的には排卵誘発を行い妊娠に至るケースが多く報告されており、妊娠経過に関しては良好なことが多いようである。

24. 葉酸サプリメントと神経管閉鎖障害：妊婦の認知率と葉酸サプリメント内服率（2002－2007年）

小牧市民病院
近藤美佳、下須賀洋一、森川重彦、中村智子、
伊藤由美子

【目的】1991年に英国で実施された無作為比較試験により、葉酸サプリメントの内服により、神経管閉鎖障害の再発が有意に減少することが証明された。2000年に厚生労働省は神経管閉鎖障害を防止するために、妊娠を計画する女性は葉酸サプリメント400μg/dayの摂取を推奨した。マスメディアを通して、これら情報は散発的に発信されている。妊婦はこの情報について承知しているのだろうか？過去6年間のデータを検討し報告する。

【方法】2002年から2007年にわたり、延べ117病院の産婦人科医が参加した。アンケート調査票は無記名・任意の調査で、着払い封筒で回収した。総数6902名からアンケート調査票を回収した。妊婦の年齢は10－20歳代が36％、30－40歳代が64％であった。

【成績】葉酸の役割に関する認知率と、葉酸サプリメントの内服率は、各々年々上昇していた。すなわち、認知率は2002年の15％から07年の39％へ2.6倍増加し、内服率は9％から43％へ4.8倍増加した。情報の入手源は（複数回答）、一般マスメディアが55％と過半数を占め、大きな影響力を持っている。次に医療職が15％、インターネットが12％、母子健康手帳が9％であった。68％の妊婦が計画的に妊娠し、70％は妊娠６週までに妊娠を確認していた。喫煙していない妊婦は95％、飲酒していない妊婦は91％であった。

【結論】葉酸の認知率と葉酸サプリメントの内服率は、いずれも年々上昇している。今後は葉酸の果たす役割についてマスメディアを介して、一般国民、特に若い女性と医療職へ提供する必要がある。

25. AMH（アンチミューラリアンホルモン）から見た調節卵巣刺激

浅田レディースクリニック
浅田義正、羽柴良樹、佐野美保、浅田美佐

【目的】体外受精において卵巣予備能を的確に評価し、個々の患者に対し最適な調節卵巣刺激を選択することは体外受精治療の成績を向上する上で最も重要なことである。当院においてはFSH基礎値、胞状卵胞数、過去の治療経過及び年齢等を考慮し、ロング法、ショート法、アンタゴニスト法、簡易刺激法を選択している。数年前より卵巣の予備能評価のひとつとしてAMHが注目され、最近ではキットの発売によって測定しやすくなった。そこで、今回AMHを測定し、従来からの卵巣予備能評価で選択した調節卵巣刺激について、AMHから見てその妥当性について検討したので報告する。

【対象及び方法】当院で体外受精治療している患者を対象にAMHを測定し、実際に施行した調節卵巣刺激別に検討した。測定は患者血清を凍結保存し、EIA AMH/MISキット(MBL)を使い二重測定した。

【結果】ロング法では平均年齢33.6±2.5歳、AMH31.3±23.9pM(23周期)、ショート法では平均年齢35.8±3.7歳、AMH19.4±11.7pM(64周期)、アンタゴニスト法では平均年齢33.7±4.1歳、AMH41.4±28.5pM(53周期)、クロミフェン+HMGを用いた簡易刺激法では平均年齢39.2±4.3歳、AMH5.5±7.0pM(146周期)であった。AMHはロング法、ショート法、簡易刺激法の順に低くなり、卵巣予備能をそのまま反映していると思われ、PCOSの第一選択であるアンタゴニスト法においてAMHは一番高値を示した。

【結語】当院における調節卵巣刺激はAMH値に大きな差があり、卵巣予備能を反映していることが示唆された。より精度の高い卵巣予備能の評価には、FSH基礎値や胞状卵胞数よりもAMHを中心に予備能を評価することを今後は検討していきたい。

26. 体外受精胚移植治療における過排卵刺激後のOHSS発症とLH-RH testの LH過剰反応に関する検討

成田育成会成田病院[1]、
レディスクリニックセントソフィア[2]、
犬山中央病院[3]
牧野亜衣子[1]、浅野美幸[1]、辰巳佳史[1]、都築知代[1]、
上條浩子[1]、山田礼子[1]、大沢政巳[1]、阿部晴美[2]、
伊藤知華子[2]、浅井正子[2]、石原美紀[3]、成田　收[1]

【目的】本邦の多嚢胞性卵巣症候群（以下PCOS）の診断基準では血中LH基礎値が必須項目である。しかし、実際にはLH基礎値が正常値であっても過排卵刺激時に卵巣過剰刺激症候群（以下OHSS）を発症する症例が数多く存在する。そこで今回我々はOHSS発症を予測する因子の一つとして、LH-RH testのLH30分値について検討した。

【方法】当院にて平成18年1月から平成19年12月までに体外受精胚移植治療を行った40歳未満及びLH/FSH比が1.0未満の症例のうち、採卵後OHSSのため全胚凍結となった18症例について、OHSSを認めなかった48症例をコントロールとし、LH-RH testにおける血中LH基礎値及び30分値について検討した。

【成績】血中LH基礎値は全胚凍結群で4.5±2.2mIU/mLコントロール群で4.8±1.6mIU/mLで有意差は認めず、30分値は全胚凍結群で24.1±14.8mIU/mLコントロール群で19.3±7.5mIU/mLであり、全胚凍結群が有意に高値であった。また、30分値/基礎値比は全胚凍結群で1.8±0.5コントロール群で1.5±2.1であり、全胚凍結群において有意に高値であった。

【結論】体外受精胚移植時などの過排卵刺激において、LH基礎値のみでなく、LH-RH test時のLH過剰反応の有無がOHSS発症のリスクを予測する一つの因子であることが示唆された。

27. ダイゼインリッチ・アグリコン・イソフラボン投与が有効と考えられた不妊・不育症例の経験

さわだウィメンズクリニック、いくたウィメンズクリニック*
澤田富夫、生田克夫*

【目的】ダイゼインリッチ・アグリコン・イソフラボン（AglyMax®)はアグリコン型イソフラボンとして抽出・濃縮した発酵大豆胚芽抽出物である。本剤は抗酸化力増加とフリーラジカルの減少作用による細胞効果、特に血流、血管系の改善作用があると考えられている。またエストロゲン反応遺伝子発現を介し、妊娠・着床に必要不可欠なLIF、TGF-β及びグリコデリンタンパク質の発現亢進作用をもつ可能性が示唆されている。本剤が不妊・不育症の症例に有効か否かを検討した。

【方法】不妊・不育により来院した患者35例にイソフラボンを1日1錠服用させ最長3ヶ月続けた。これらの患者は通常の不妊・不育治療をまず行うも妊娠に至らず、補助的な療法としてイソフラボンの服用を開始した。その間に妊娠が成立した症例につき検討を加えどのような症例に本サプリメントが有効か推測した。

【成績】①35例に服用させ12例の妊娠を確認した。それらの平均年令34.4才（29~39）、平均不妊期間26.5ヶ月（6~60）、不妊因子は卵管因子1例・男性因子２例・原因不明因子５例・反復流産4例であった。②妊娠の方法は自然妊娠5例、COH 1例、AIH 3例、IVF/ICSI　3例であった。③イソフラボンの投与期間は1ヶ月7例、2ヶ月4例、　3ヶ月1例と短期間であった。④妊娠12例のうち7例は何らかの原因でアスピリン投与ができずイソフラボンに切り替えた症例であった。

【結論】長期不妊、原因不明不妊等においては有効な手だてが無く治療に苦慮する場合も多い。このような場合には漢方療法、鍼灸療法などを補助療法として行うことも多い。また反復流産の患者にはアスピリンを投与することも多いが、アスピリンアレルギーの場合には投与不可である。これらの症例にはダイゼインリッチ・アグリコン・イソフラボン服用は試みるべき補助療法の一つと考えられた。

28. 体外受精胚移植治療において多前核卵を認めた２症例

名古屋市立大学大学院医学研究科産科婦人科学
いくたウィメンズクリニック*
服部幸雄、佐藤　剛、岡田英幹、杉浦真弓、生田克夫*

【緒言】体外受精胚移植治療(IVF-ET)の受精卵において、3個以上の前核(PN: pronuclear)が確認されることがあり、媒精の場合3～12%、顕微授精では3.7%との報告がある。3PNについては多精子受精や第二極体放出不全が原因と考えられ、4個以上の前核が認められる場合は、従来は多精子受精が関与すると考えられていたが、今回我々は多精子受精によらない多前核卵を認めた2症例を経験したので提示する。

【症例1】34歳、不妊期間2年。人工授精を6周期施行するも妊娠成立せず、IVF-ETを施行した。Short法で卵巣刺激を行い19個の卵子を回収し、媒精での受精を試みたところ、2PN3個、3PN2個、4PN3個、6PN1個と多前核卵を複数個認めた。2PNより分割した卵を移植したが、妊娠に至らなかった。次にGnRHアナログを使用せずに卵巣刺激を行い、5個の卵子を回収した。前回の高頻度の多核受精卵発生のためMII期卵3個に対して顕微授精を施行したが、5PN1個、1PN1個、PNが不明瞭な卵1個で2PN卵を認めなかった。この症例は抗核抗体(discrete speckled型)が1280倍と強陽性を示した。

【症例2】32歳、不妊期間4年。人工授精6周期施行されるも妊娠せず、4回の顕微授精を施行されたが、多前核卵となり妊娠に至らなかったため、紹介され受診した。long 法で卵巣刺激し9個の卵子を回収し、媒精で受精を試みたところ、2PN2個、3PN1個、4PN2個、5PN1個と複数の多前核卵を認めた。2PNより分割した卵2個を移植したが妊娠に至らなかった。抗核抗体は陰性であったが、次回治療時には、前周期よりプレドニゾロン5mg/日の投与を行い、long法で卵巣刺激して得た13個の卵子に対して媒精を施行したが、2PN1個、3PN１個、4PN2個であった。2PNより分割した卵を移植したが妊娠成立に至らなかった。

【考察】多精子受精によらない多前核卵症例は、これまでステロイド治療を行った抗核抗体陽性症例やReynaud's 症候群での症例報告が認められるのみで、発生機序や治療法については不明であり、今後症例の蓄積と検討を重ねることが必要であると考えられる。

第6群（15:18～16:12）

29. 骨盤臓器脱に対するTVM手術後の腹圧性尿失禁手術

名古屋第一赤十字病院女性泌尿器科、同泌尿器科*
鈴木省治、加藤久美子、山本茂樹*、古橋憲一*、
鈴木弘一*、村瀬達良*

骨盤臓器脱や尿失禁で手術が必要となる生涯リスクは80歳までに11％との報告がある。近年欧米ではポリプロピレンメッシュを用いた侵襲の低い手術が行われるようになり、骨盤臓器脱に対するTVM(tension-free vaginal mesh)手術は急速に広がっている。腹圧性尿失禁に対するTOT(transobturator tape)はTVT(tension-free vaginal tape)に基づいた術式で、より簡易で安全な手術法と優れた治療成績が注目されている。TOT手術に必要な手術器具は日本では保険適応外のため、我々はTVT手術のテープを用いて穿刺針を工夫することで行っている。今回、骨盤臓器脱に対するTVM手術後で腹圧性尿失禁に対して行ったTOT手術の術式と手術成績を中心に説明する。

2006年5月から2008年9月までに骨盤臓器脱でTVM手術を行った500名、平均年齢69歳、平均分娩数2.5回を対象として、TVM手術前後での腹圧性尿失禁の有無、TOT手術の術式と治療成績について検討した。

TVM手術前から腹圧性尿失禁を認めた患者は205名でTVM手術後は221名であった。TVM術後に腹圧性尿失禁が悪化または出現したために尿失禁手術を施行した患者は33名であり、内訳は32名がTOT手術、1名が尿道周囲コラーゲン注入療法であった。合併症として術中の尿道損傷や術後の間欠自己導尿を必要とした患者は認めなかった。現在まで、全症例で腹圧性尿失禁は完治または軽快している。

骨盤臓器脱症例では排尿困難を伴っていることが多く、骨盤臓器脱の術後は排尿困難が改善するために腹圧性尿失禁が悪化・出現することがある。そのため手術前には術後の腹圧性尿失禁リスクついて十分な説明が必要である。腹圧性尿失禁に対するTVT手術はその優れた手術成績で急速に広り世界中で100万例以上に行われているが、その改良法であるTOT手術も侵襲が少なく、大きな合併症を認めず、術後の腹圧性尿失禁の改善率も満足できるものであった。

30 腹部大動脈遮断を併用してcesarean hysterectomyを施行した前置癒着胎盤の1症例

岐阜市民病院　産婦人科
矢野竜一朗、平工由香、山本和重、伊藤邦彦

【緒言】今回我々は、帝王切開後に腹部大動脈遮断を併用して一期的に子宮全摘術を施行した前置癒着胎盤の1症例を経験したので報告する。

【症例】39歳、25回経妊5回経産（人工妊娠中絶20回，帝王切開術1回）。平成20年6月3日（妊娠27週1 日）近医より紹介初診。超音波検査およびMRIにて、内子宮口を完全に覆う全前置胎盤が認められ、胎盤付着部位は高度に菲薄化している前回帝王切開痕部にまで及んでいた。7月8日（妊娠32週1日）安静目的にて入院とし、自己血を貯血しながら管理を行い、母体・胎児の経過は良好であった。麻酔科・泌尿器科・心臓血管外科および小児科と連携をとった上で、8月8日（妊娠36週4日）cesarean hysterectomyの予定手術を施行した。手術時間は3時間32分、術中出血量は羊水混みで2010ml、輸血は自己血1200mlを行った。手術室入室後、全身麻酔導入前にCV、動脈ライン、総腸骨動脈バルーンカテーテルおよび尿管ステント留置を施行し、麻酔後すみやかに2338gの女児を娩出、胎盤を剥離せず子宮筋層を縫合し、腹部大動脈遮断を併用した子宮全摘に移行した。術中の合併症は認められなかった。帰室直後にバルーンカテーテルを抜去、術後4日目に尿管ステントを抜去し、術後経過良好にて術後10日目に退院となった。術後病理にて、癒着胎盤との結果を得た。

【考察】全前置胎盤で癒着胎盤が疑われた場合は、十分な対策をとることが必要であり、インフォームド・コンセントが得られれば、大量出血回避のためにcesarean hysterectomyを当初から計画しても良いとおもわれた。さらにバルーンカテーテル留置、動脈塞栓術、二期的手術などと並び、腹部大動脈遮断は出血コントロールに有効な手段の1つと成り得ると考えられた。

31. 癒着胎盤により分娩時大量出血を来たし、Sheehan症候群を発症した１例

岐阜県立多治見病院　産婦人科、内分泌内科*、
放射線科**
井本　早苗、森　正彦、境　康太郎、中村　浩美、
竹田　明宏、田口　晴子*、小山　一之**

Sheehan症候群は、分娩時の大量出血が原因となって下垂体の循環障害を引き起こし、下垂体壊死に陥り、その結果汎下垂体機能低下を呈する症候群である。Sheehan症候群は発症早期にその診断がなされることが少なく、軽症例では見逃されている可能性も示唆されている。今回我々は、癒着胎盤により分娩時大量出血を来たし当院に産褥搬送され、低Na血症による意識障害を呈したことからSheehan症候群と診断された一例を経験したため報告する。

症例は34歳女性、1経妊1経産。2008年9月15日（妊娠36週3日）近医にて経膣分娩後、胎盤用手剥離試みるも娩出されず、大量出血をきたし癒着胎盤の疑いにて当院に救急搬送された。来院時には多量の性器出血およびHb2.5g/dl　と高度な貧血認めた。出血性ショックと診断し、輸血を行いながら緊急子宮動脈塞栓術を施行し止血し得た。術後より頭痛および悪心の訴えあるも明らかな神経学的所見なく、経過観察とした。9月24日（術後9日目）急激な意識レベルの低下を認め、Na103ｍＥｑ／Ｉと著名な低Na血症を認めた。経過よりSheehan症候群を疑い、内分泌内科医に相談して、ステロイド投与およびNaの補正を開始した。同時に施行したMRIにて下垂体壊死の所見認め、Sheehan症候群と確定しえた。治療によりNaは正常値まで改善したが、数日後浸透圧性脱髄症を疑わせる所見を認めた。その後のステロイドパルス療法およびリハビリにて徐々に症状は改善し、現在自宅にて日常生活および育児も可能となり外来通院となっている。癒着胎盤に関しては、hCG値は術後51日目に陰転化したが、子宮内に胎盤腫瘤を残しているため、DIC徴候の出現に注意しながら現在も外来にて慎重に経過観察中である。

32. 帝王切開既往を有する前置胎盤症例の癒着胎盤発症リスクに対する後方視的検討

名古屋大学医学部産婦人科
杉山知里、炭竈誠二、川地史高、真野由紀雄、森光明子
小谷友美、早川博生、吉川史隆

【目的】癒着胎盤の術前診断精度向上を目的とし、過去の前置胎盤症例(癒着胎盤を含む)の臨床データを解析して、癒着胎盤の発症リスクとなりうる要因について統計学的な検討を行った。

【方法】平成8年1月から平成20年1月までに名古屋大学医学部附属病院を含む11施設で分娩した症例のうち帝王切開既往を有する前置胎盤症例を抽出し、病理組織学的に癒着胎盤と診断された群(以下癒着胎盤群)とされていない群(以下コントロール群)とに分類してその臨床データを後方視的に統計し比較検討した。

【成績】調査期間での総分娩数88599分娩、前置胎盤764例(0.86％)、癒着胎盤44例(0.05％)だった。調査対象症例(帝王切開既往のある前置胎盤症例)は103例でそのうち癒着胎盤群は36例、コントロール群は67例だった。平均年齢は癒着胎盤群33.2±3.88歳、コントロール群34.1±4.30歳、既往帝王切開数における癒着胎盤発症率は0回(6/601例)1％、1回(24/77例)31.1％、2回(10/22例)45.4％、3回以上(2/4例)50％だった。前回分娩からの月数は癒着胎盤群52.0±33.5月、コントロール群は42.9±24.8月だった。前置胎盤分類(全前置/部分/辺縁/低置)は癒着胎盤群(32/0/0/1例)、コントロール群(27/9/11/8例)、胎盤付着位置(前優位/中央/後優位)は癒着胎盤群(14/10/6例)、コントロール群(11/6/40例)だった。前回帝王切開時の子宮筋層縫合法は50例で判明し、1層縫合21例(癒着胎盤群11例、コントロール群10例)、2層縫合28例(癒着胎盤群9例、コントロール群19例)だった。

【結論】帝王切開既往を有する前置胎盤症例において全前置胎盤、前壁・中央付着の前置胎盤が癒着胎盤のリスク要因となった。既往帝王切開の回数、前回分娩からの月数、前回帝王切開時の子宮筋層縫合法による有意差は認めなかった。

33. 胎盤遺残に対してMTXおよびカウフマン療法を施行した１例

岐阜大学、成育医療・女性科
水野智子、豊木　廣、今井篤志

近年帝王切開の増加と供に、癒着胎盤やそれに伴う胎盤遺残の発生も増加している。子宮摘出を余儀なくされることが多いが、妊孕性温存を考慮するとやはり保存的治療が望ましい。今回我々は癒着胎盤後の胎盤遺残症例に対して、MTXおよびエストロゲン-プロゲステロンを投与（カウフマン療法）し、保存的治療が可能であった症例を経験した。

症例は３３歳１経産（帝王切開）。自然妊娠成立し、今回も帝王切開術を施行されたが、癒着胎盤あり一部遺残が疑われていた。一旦退院となるも、性器出血増加し、産後１か月で当院へ紹介受診となる。MRI上75*60mm大の血流豊富な腫瘤が確認され、胎盤遺残が疑われた。そのため、MTX療法を4サイクル施行したところで腫瘤のサイズの低下および血流の低下を認めたため、さらに壊死組織を早期に剥離させるためにカウフマン療法を施行した。２サイクル施行したところで腫瘤の更なる縮小を認め、カウフマン療法終了１ヶ月後より自然月経を確認し、遺残の消失を確認した。今回MTX療法およびカウフマン療法を組み合わせて施行することにより侵襲を加えることなく早期の組織脱落を確認できた。

なお、カウフマン終了１２ヶ月後に再度妊娠成立を確認した。

34. 既往帝王切開後の前置胎盤の2症例に対する手術の工夫

岐阜大学医学部産婦人科、同放射線科*
竹中基紀、豊木　廣、古井辰郎、丹羽憲司、今井篤志、
近藤浩史*、五島　聡*、加藤博基*、小島寿人*、
柘植裕介*、兼松雅之*

近年帝王切開率の上昇に伴い、前置胎盤あるいは瘢痕部付着胎盤によって癒着胎盤となるリスクが高くなっている。これらの症例はしばしば母体の生命を脅かすような多量の出血を見る事があり止血に苦慮する事が多い。今回既往帝王切開後の妊娠で前壁に付着した前置胎盤を認め癒着胎盤が疑われた2症例について検討した。

【症例1】29歳5経妊1経産1自然流産3人工妊娠中絶

妊娠36週で性器出血を認め緊急帝王切開を施行、術前に総腸骨動脈にバルーンカテーテルを留置し、J字切開にて児を娩出、癒着は比較的軽度でありバルーンを拡張せず出血コントロールも良好であり子宮を温存した。

【症例2】34歳1経妊1経産　妊娠37週で予定帝王切開を施行、術前に総腸骨動脈にバルーンカテーテルを留置し、子宮底部横切開にて児を娩出した。創部より胎盤を確認したところ上方では胎盤が剥離したのが見られたため、慎重に剥離して行った。子宮体下部では癒着していたため用手剥離行ったが、瘢痕部では強固に癒着しており、出血も増量して来たため、子宮温存困難と判断しバルーンを拡張し子宮全的術を施行した。

既往帝王切開があり前壁付着した前置胎盤の症例では、癒着胎盤が予想され多量の出血を来す事がある。ひとたび出血すると術野も十分確保出来ず、さらに止血が困難となる。術前にバルーンカテーテルを留置することによって，一時的に止血する事ができ、その間に子宮摘出術などの処置が容易となる。また胎盤が前壁を覆って胎盤を切り込んで児を娩出せざるおえない場合子宮底部横切開する事によって児を娩出する事で出血を抑える事が可能である。さらにこの方法では切開創より胎盤を観察する事によってより適切な処置が行える可能性が示唆される。

第124回　東海産婦人科学会次第

1. 理 事 会（10F食堂ホール）…… 9：00～ 9：20
2. 開　　会 …… 9：30
3. 一般講演（No.1～No.16）…… 9：30～11：54
4. 評議員会（10F食堂ホール）…… 12：00～12：40
5. 東海ブロック代議員会（10F食堂ホール）…… 12：40～13：10
6. 総　　会 …… 13：15～13：30
7. 一般講演（No.17～No.34）…… 13：30～16：12
8. 閉　　会 …… 16：12

演者へのお願い

1．一般演題の講演はPCによる発表のみです。

2．一般演題の講演時間は**1題6分間、討論時間は1題3分間**です。時間厳守でお願い致します。

3．発表はPCによるプレゼンテーションで行います。アプリケーションはWindows版Power point 2000/2002/2003とさせて頂きます。

4．保存ファイル名は、**「演者名（所属施設名）」**として下さい。

5．フォントはOS標準のもののみご用意致します。画面レイアウトのバランス異常を防ぐため、フォントは「MSゴシック」「MS明朝」をお薦めします。

6．メディアを介したウイルス感染の事例がありますので、最新のウイルス駆除ソフトでチェックしてください。

7．**当日は、バックアップとしてUSBメモリーをご持参下さい。**

8．スライド操作は演者ご自身で行っていただきます。

9．PCの動作確認を行います。演者の方は**発表の40分前までに受付**をすませてください。

第124回

東海産科婦人科学会
プログラム

日　時　平成21年2月15日(日)

場　所　興和紡績(株)本社ビル11階ホール

名古屋市中区錦3丁目6番29号

電話(052)963-3145(11F 当日直通)

会　長　藤田保健衛生大学教授　　宇田川　康博

会場ご案内

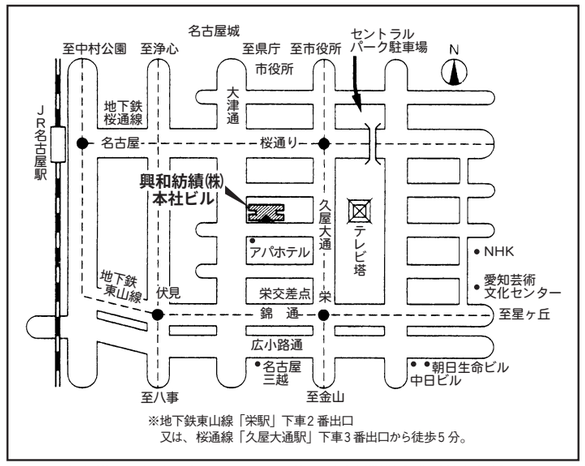

※地下鉄東山線「栄駅」下車2番出口
又は、桜通線「久屋大通駅」下車3番出口から徒歩5分。

※駐車場がございませんので、他の交通機関を御利用ください。

東海産科婦人科学会

※学会参加費￥1,000を当日いただきます。
(評議員の先生は昼食代￥1,000を当日いただきます)

演者へのお願い

1．一般演題の講演はPCによる発表のみです。
2．一般演題の講演時間は**1題6分間、討論時間は1題3分間**です。時間厳守でお願い致します。
3．発表はPCによるプレゼンテーションで行います。アプリケーションはWindows版Power point 2000/2002/2003とさせて頂きます。
4．保存ファイル名は**「演者名（所属施設名）」**として下さい。
5．フォントはOS標準のもののみご用意致します。画面レイアウトのバランス異常を防ぐため、フォントは「MSゴシック」「MS明朝」をお薦めします。
6．メディアを介したウイルス感染の事例がありますので、最新のウイルス駆除ソフトでチェックしてください。
7．**当日は、バックアップとしてUSBメモリーをご持参下さい。**
8．スライド操作は演者ご自身で行っていただきます。
9．PCの動作確認を行います。演者の方は**発表の40分前までに受付**をすませてください。

プログラム

理事会（9：00～9：20）

開　　会（9：30）

一般講演

第1群（9：30～10：15）　座長　宇田川康博　教授

1．子宮腺筋症の癌化と考えられる子宮体癌の2例
大垣市民病院　平光志麻　他
2．晩発性放射線性障害に起因した膀胱穿孔による急性腹症の2例
名古屋大学　高橋典子　他
3．卵巣癌治療後の経過観察に関する検討
愛知県がんセンター中央病院　中西　透　他
4．当院における悪性転化を伴う卵巣成熟奇形腫の臨床的検討
愛知医科大学　完山紘平　他
5．当院における腹膜播種病変を伴う卵巣癌3c，4期の治療成績
藤田保健衛生大学　大江収子　他

第2群（10：15～11：09）　座長　杉浦真弓　教授

6．当院における産褥搬送症例の検討
岐阜県立多治見病院　森　正彦　他
7．3D-CT angiographyが診断に有用であった流産後子宮動静脈奇形／胎盤ポリープの3例
名古屋大学　梅津朋和　他
8．術前に診断した腹膜妊娠の一症例
名古屋第二赤十字病院　西野公博　他
9．異なった病態を呈した帝王切開後のMRSA感染の2例
大垣市民病院　松川　哲　他
10．妊娠中に急性虫垂炎を発症した11例の検討
名古屋第二赤十字病院　金澤奈緒　他
11．57歳女性に発症した腟閉鎖症の1例
名古屋掖済会病院　徳武克浩　他

第3群（11：09～11：54）　座長　佐川典正　教授

12．IUGRを伴う妊娠高血圧症候群妊婦における母体および臍帯血中の活性酸素濃度
愛知医科大学　藤牧　愛　他
13．TTTSレーザー治療の適応を満たさないnormal-polyhydramniosをきたしたMD双胎の予後検討
長良医療センター産科　高橋雄一郎　他
14．胎児重症貧血を来した母児間輸血症候群の一例
岐阜県総合医療センター　小坂井恵子　他
15．1st trimesterから観察したMD双胎のTTTSおよび関連疾患発症の疫学
長良医療センター　岩垣重紀　他
16．一絨毛膜性（MD）双胎の妊娠中の管理：とくに健診間隔に関して
三重大学　井上　晶　他

評議員会（12：00～12：40）

東海ブロック代議員会（12：40～13：10）

総　　会（13：15～13：30）

第4群（13：30～14：24）　座長　吉川史隆　教授

17．子宮体部漿液性腺癌および明細胞腺癌におけるHER2の発現
藤田保健衛生大学　加藤利奈　他
18．術前診断に難渋したMinimal deviation adenocarcinomaの一例
刈谷豊田総合病院　松井純子　他
19．傍大動脈リンパ節郭清後に、無症候性に腎静脈血栓症を発症した2例
三重大学　塩崎隆也　他
20．膣原発メラニン非産生性悪性黒色腫の1例
岐阜大　操　暁子　他
21．骨盤腹膜炎から敗血症を併発した1症例
一宮市立市民病院　小林良幸　他
22．腹腔鏡補助下膣式子宮全摘術を施行した、子宮筋腫による貧血に続発した若年性脳梗塞の一例
豊田厚生病院　黒土升蔵　他

第5群（14：24～15：18）　座長　今井篤志　教授

23．リンパ球性下垂体炎に対する術後に妊娠に至り、健児を得た一例
名古屋市立大学　西川隆太郎　他
24．葉酸サプリメントと神経管閉鎖障害：妊婦の認知率と葉酸サプリメント内服率（2002－2007年）
小牧市民病院　近藤美佳　他
25．AMH（アンチミューラリアンホルモン）から見た調節卵巣刺激
浅田レディースクリニック　浅田義正　他
26．体外受精胚移植治療における過排卵刺激後のOHSS発症とLH-RH testのLH過剰反応に関する検討
成田育成会成田病院　牧野亜衣子　他
27．ダイゼインリッチ・アグリコン・イソフラボン投与が有効と考えられた不妊・不育症例の経験
さわだウィメンズクリニック　澤田富夫　他
28．体外受精胚移植治療において多前核卵を認めた2症例
名古屋市立大学　服部幸雄　他

第6群（15：18～16：12）　座長　若槻明彦　教授

29．骨盤臓器脱に対するTVM手術後の腹圧性尿失禁手術
名古屋第一赤十字病院　鈴木省治　他
30．腹部大動脈遮断を併用してcesarean hysterectomyを施行した前置癒着胎盤の1症例
岐阜市民病院　矢野竜一朗　他
31．癒着胎盤により分娩時大量出血を来たし、Sheehan症候群を発症した1例
岐阜県立多治見病院　井本早苗　他
32．帝王切開既往を有する前置胎盤症例の癒着胎盤発症リスクに対する後方視的検討
名古屋大学　杉山知里　他
33．胎盤遺残に対してMTXおよびカウフマン療法を施行した1例
岐阜大学　水野智子　他
34．既往帝王切開後の前置胎盤の2症例に対する手術の工夫
岐阜大学　竹中基紀　他