第 112 回　愛知産科婦人科学会

学　術　講　演　会

プ ロ グ ラ ム

日　時　　令和 2 年 10 月 10 日㈯　午後 2 時 00 分より

場　所　　名古屋大学医学部基礎研究棟　4Ｆ　第 4 講義室
　　名古屋市昭和区鶴舞町 65

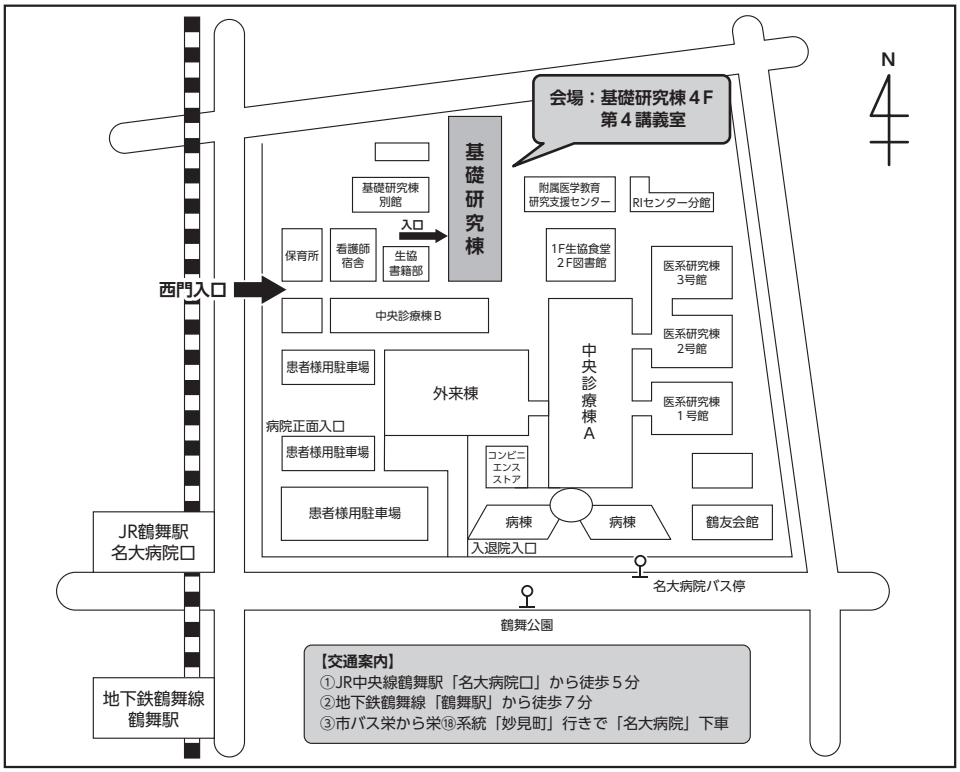

学術講演会会長
名古屋大学
梶 山 広 明

※プログラムを当日にご持参ください

第112回　愛知産科婦人科学会　次第

1.	理　事　会	12：40～13：20
2.	評　議　員　会	13：20～14：00
3.	総　会	14：00～14：10
4.	一　般　演　題	14：10～16：16

演者へのお願い

⑴一般演題の発表はPCによる発表のみです。

⑵一般演題の発表時間は1題5分間、討論時間は1題2分間です。時間厳守でお願いします。

⑶発表はPCによるプレゼンテーションで行います。アプリケーションはWindows版PowerPoint 2013以降とさせて頂きます。なお、Mac・動画を含む発表の場合は、バックアップ用としてご自身のPCもご持参ください。

⑷保存ファイル名は、「演者名（所属施設名）」としてください。

⑸フォントはOS標準のもののみご用意いたします。画像レイアウトのバランス異常を防ぐため、フォントは「MSゴシック」「MS明朝」をお薦めします。

⑹メディアを介したウイルス感染の事例がありますので、最新のウイルス駆除ソフトでチェックしてください。

⑺当日は、バックアップとしてご自身のPCやUSBメモリーをご持参ください。

⑻スライド操作は演者ご自身で行っていただきます。

⑼PCの動作確認を行います。演者の方は発表の40分前までに受付をすませてください。当日のファイル差し替えは対応しかねますので、ご了承下さい。

託児所について

※託児所を利用される先生は下記メールアドレスへ令和2年9月10日㈭17時までにその旨をご連絡ください。

尚、保育士の手配の都合上、お預かりできる人数に限りがありますのでご了承ください。

e-mail：takuji-yoyaku@poppins.co.jp

問合せ先：㈱ポピンズ　電話〈052〉541-2100

平日のみ　17：00迄（担当 江口友香）

プ　ロ　グ　ラ　ム

一般演題

第Ⅰ群　(14:10 ～ 14:45)　　座　長　梶　山　広　明

1．子宮頸癌治療後に子宮体部に原発した卵黄嚢腫瘍の一例

……　名古屋第二赤十字病院
近藤友香里、山室　理、鈴木智太郎、梶健太郎、河井啓一郎、白石佳孝、服部渉、小川　舞、鈴木美帆、髙木春菜、丸山万理子、新保暁子、林　和正、茶谷順也、加藤紀子

2．当院でのロボット支援下子宮全摘術の導入

……　名古屋第一赤十字病院　産婦人科
廣村勝彦、安藤智子、告野絵里、中村侑実、浅野早織、荒木　甫、黒柳雅文、上田真子、大西一真、江﨑正俊、奥原充香、西子裕規、伊藤由美子、手塚敦子、齋藤　愛、坂堂美央子、津田弘之、水野公雄

3．付属器悪性腫瘍との鑑別に苦慮した卵管膿瘍の一例

……　名古屋市立大学　産婦人科
神谷幸余、小川紫野、塩澤文子、岩城　豊、小島龍司、間瀬聖子、松本洋介、西川隆太郎、佐藤　剛、杉浦真弓

4．Growing teratoma syndrome をきたした卵巣未熟奇形腫の１症例

……　藤田医科大学　産婦人科
小谷燦璃古、市川亮子、中島葉月、鍋谷　望、成宮由貴、金尾世里加、鳥居　裕、三木通保、宮村浩徳、野村弘行、西澤春紀、関谷隆夫、藤井多久磨

5．子宮頸癌断端陽性円錐切除術による骨盤リンパ節転移への影響についての検討

……　名古屋大学医学部附属病院　産科婦人科
角　真徳、横井　暁、玉内学志、池田芳紀、芳川修久、西野公博、新美　薫、梶山広明

第Ⅱ群　(14:45 ～ 15:13)　　座　長　　小　谷　友　美

6．分娩後異常出血（PPH）に対し子宮内バルーンタンポナーデを行ったうえで母体搬送された症例の検討

……　安城更生病院

板東眞有子、戸田　繁、藤倉　舞、黒田啓太、松井真実、花谷茉也、中村拓斗、廣渡平輔、傍島　綾、藤木宏美、深津彰子、菅沼貴康、鈴木崇弘

7．筋腫合併妊娠において子宮捻転を引き起こした２症例

……　小牧市民病院

関　友望、藤井詩子、池田沙矢子、藤原多子、佐野美保、森川重彦

8．帝王切開瘢痕部妊娠に対し子宮温存治療後に妊娠分娩に至った２例

……　名古屋第一赤十字病院

黒柳雅文、齋藤　愛、告野絵里、中村侑実、荒木　甫、浅野早織、江﨑正俊、奥原充香、西子裕規、伊藤由美子、手塚敦子、坂堂美央子、廣村勝彦、津田弘之、安藤智子、水野公雄

9．1q43q44 欠失症候群の１例

……　名古屋第二赤十字病院　産婦人科

梶健太郎、加藤紀子、近藤友香里、鈴木智太郎、白石佳孝、服部　渉、小川　舞、鈴木美帆、髙木春菜、丸山万理子、新保暁子、林　和正、茶谷順也、山室　理

第Ⅲ群　(15:13 ～ 15:48)　　座　長　　後　藤　真　紀

10. 子宮動静脈奇形の１例

……　聖霊病院産婦人科[※1]、飯田レディースクリニック[※2]、名古屋市立大学病理[※3]
足立　学[※1]、吉田誠哉[※1]、荒木雅子[※1]、千原　啓[※1]、飯田忠史[※2]、稲垣　宏[※3]

11. 当院における遺伝性乳癌卵巣癌症候群（HBOC）患者に対するリスク低減卵管卵巣摘出術（RRSO）の取り組み

……　愛知県がんセンター　婦人科[※1]、リスク評価センター[※2]
西野翔吾[※1]、坪内寛文[※1]、坂田　純[※1]、森　正彦[※1]、高磯伸枝[※2]、福江美咲[※2]、井本逸勢[※2]、鈴木史朗[※1]

12. 卵巣広汎性浮腫の１例

……　名古屋市立西部医療センター
川村祐司、加藤尚希、粟生晃司、野々部恵、早川明子、田尻佐和子、中元永理、青山和史、西川尚実、尾崎康彦、荒川敦志

13. 経腟超音波ガイド下採卵術により直腸穿通から卵巣膿瘍となった一例

……　豊田厚生病院　産婦人科
河井啓一郎、針山由美、神谷知都世、山中浩史、山本靖子、安井裕子、新城加奈子

14. 月経時に播種性血管内凝固症候群を反復した子宮腺筋症の１例

……　愛知医科大学病院　産婦人科
森本翔太、岩﨑　愛、松下　宏、岡本知士、守田紀子、吉田敦美、橘　理香、若槻明彦

第Ⅳ群　(15:48 ～ 16:16)　　座　長　　小　林　友　子

15. 胎児心臓腫瘍から出生後に児の結節性硬化症が診断された一例

……　名古屋第二赤十字病院　産婦人科
鈴木智太郎、加藤紀子、近藤友香里、梶健太郎、白石佳孝、服部　渉、小川　舞、鈴木美帆、髙木春菜、丸山万理子、新保暁子、林　和正、茶谷順也、山室　理

16. 一絨毛膜二羊膜双胎の１児のみに合併した無脾症候群の１例

……　藤田医科大学医学部　産婦人科学教室
中島葉月、森山佳則、吉澤ひかり、関谷隆夫、藤井多久磨

17. 妊娠 34 週で劇症１型糖尿病を発症し緊急帝王切開術を施行した一例

……　名古屋市立西部医療センター　産婦人科
粟生晃司、中元永理、川村祐司、倉本泰葉、早川明子、十河千恵、牧野明香里、田尻佐和子、青山和史、西川尚実、尾崎康彦、荒川敦志

18. 妊娠 35 週以降の単胎 FGR 症例における経腟分娩に関する後方視的検討

……　名古屋第一赤十字病院　産婦人科
奥原充香、津田弘之、告野絵里、中村侑実、浅野早織、荒木　甫、黒柳雅文、朝比奈録央、正橋佳樹、上田真子、大西主真、江﨑正俊、西子裕規、伊藤由美子、手塚敦子、齋藤　愛、坂堂美央子、廣村勝彦、安藤智子、水野公雄

一般演題

1　子宮頸癌治療後に子宮体部に原発した卵黄嚢腫瘍の一例

名古屋第二赤十字病院
近藤友香里、山室　理、鈴木智太郎、梶健太郎、河井啓一郎、白石佳孝、服部　渉、小川　舞、鈴木美帆、髙木春菜、丸山万理子、新保暁子、林　和正、茶谷順也、加藤紀子

卵黄嚢腫瘍は悪性胚細胞性腫瘍であり、多くは若年者の卵巣に発生する。子宮体部を原発とするものは極めて稀だが、閉経後、子宮頸癌術後に子宮体部に発生した卵黄嚢腫瘍の一例を経験したので報告する。76 歳、3 妊 3 産。50 歳で閉経、72 歳時の頸部細胞診で高度異形成を指摘され子宮頸部円錐切除術を施行し、術後病理検査で Squamous cell carcinoma、Ib1 期と診断した。術後放射線治療を行い、その後の頸部細胞診や組織診、画像検査でも再発を疑う所見はなかった。76 歳時の CT 検査にて子宮内腔の拡大と内部結節が指摘され、PET 検査で子宮内腔に異常集積を認めた。明らかなリンパ節転移や遠隔転移を疑う所見はなかった。CEA や SCC は陰性、子宮頸部細胞診も陰性で、頸管閉鎖により内膜細胞診は施行できなかった。子宮頸癌の子宮内再発が疑われ単純子宮全摘出術、両側付属器切除術を施行した。術後病理検査で子宮内膜に Yolk sac tumor の組織像がみられ、AFP が 437.0ng/mL と高値であった。卵巣原発の卵黄嚢腫瘍と同様に BEP 療法を 4 コース施行し、AFP は 7.8ng/mL に低下した。子宮体部原発の卵黄嚢腫瘍は極めて稀で、確立した治療方針はない。卵巣胚細胞腫瘍の標準治療である BEP 療法が奏効した報告があり、本症例でも BEP 療法を選択した。治療に関しては今後さらなる症例の蓄積が望まれる。

2　当院でのロボット支援下子宮全摘術の導入

名古屋第一赤十字病院　産婦人科
廣村勝彦、安藤智子、告野絵里、中村侑実、浅野早織、荒木　甫、黒柳雅文、上田真子、大西一真、江﨑正俊、奥原充香、西子裕規、伊藤由美子、手塚敦子、齋藤　愛、坂堂美央子、津田弘之、水野公雄

子宮体癌や良性疾患に対するロボット支援下手術の保険収載に伴い、当院でも 2019 年 9 月よりロボット支援下子宮全摘術を導入した。2020 年 6 月までに施行した 9 例について報告する。子宮体癌 4 例、子宮筋腫 3 例、子宮頸部高度異形成 2 例に対して子宮摘出を行い、子宮体癌症例では骨盤リンパ節摘出を施行した。da Vinci Xi を用い、患者右側からのパラレルドッキング、気腹には Air Seal、体位固定には HUG-U-VAC またはピンクパッドを使用した。年齢 56 歳（35-71 歳）、BMI23.3（18.6-35.6）、手術開始からコンソールまでの準備時間は 36 分（25-68 分）、コンソール時間 202 分（122-274 分）、出血量 20ml（10-220ml）、摘出重量 134.5g（35-152g）、術後在院日数 3 日（3-4 日）であった。子宮体癌の 1 例でＩＢ期（pT1bN0M0）の術後診断となったが、すべての症例で開腹術や腹腔鏡手術への移行、輸血や重篤な周術期合併症は認めなかった。ロボット支援下手術では症例を選択することで安全に導入することができた。今後、適応症例の拡大を目指し、術式の改善や手術の工夫をしていく必要がある。

3　付属器悪性腫瘍との鑑別に苦慮した卵管膿瘍の一例

名古屋市立大学　産婦人科
神谷幸余、小川紫野、塩澤文子、岩城　豊、小島龍司、間瀬聖子、松本洋介、西川隆太郎、佐藤　剛、杉浦真弓

【諸言】付属器腫瘍の確定診断は手術検体の組織学的診断によって得られ、画像診断のみでは良悪性の鑑別が難しいこともある。今回、付属器悪性腫瘍と卵管膿瘍の鑑別に苦慮した一例を経験したため報告する。
【症例】21 歳、1 妊 0 産。人工妊娠中絶術後 2 か月で下腹痛のため受診して左卵巣腫大を指摘、翌日前医受診。白血球数 8930/μl、血清 CRP 値 5.1mg/dl、CA125 834.9U/ml、造影 MRI 検査および造影 CT 検査では右骨盤底に 58*28mm の管状構造、その内部に造影効果を伴う 33*23mm の充実部分を認めた。炎症性疾患の可能性もあり抗生剤投与開始されるも右卵管癌の疑いを否定できず、翌日当院紹介受診となった。手術の方針としたが、約 2 週間後に再検した造影 CT 検査所見で、腫瘍は充実部分も含めて縮小傾向が見られた。そのため手術中止として経過観察の方針となった。初診後 42 日での経腟超音波所見で右卵管の更なる縮小を認め、CA125 も低下傾向であったことから炎症性疾患の可能性は低いと判断した。約 1 年の経過を経て、付属器および CA125 値は正常所見となった。
【結語】付属器腫瘍では、悪性疾患と卵管膿瘍との鑑別が困難な場合があり、若年患者の場合、妊孕性温存の問題を含め慎重な経過フォローと判断が重要である。

4　Growing teratoma syndrome をきたした卵巣未熟奇形腫の 1 症例

藤田医科大学　産婦人科
小谷燦璃古、市川亮子、中島葉月、鍋谷　望、成宮由貴、金尾世里加、鳥居　裕、三木通保、宮村浩徳、野村弘行、西澤春紀、関谷隆夫、藤井多久磨

Growing teratoma syndrome（以下 GTS）は悪性胚細胞腫瘍に対する化学療法中または治療後に成熟奇形腫成分の再発を認める疾患である。今回、卵巣未熟奇形腫の化学療法後に再発腫瘍切除術を行い、GTS と診断した症例を経験したので報告する。
症例は 24 歳。0 妊 0 産。腹痛を主訴に近医を受診し卵巣腫瘍が疑われ、当院紹介となった。画像検査では骨盤内に脂肪と石灰化を伴う長径 18cm の巨大腫瘤性病変を認め、腫瘍マーカーは AFP 1020ng/mL、CA125 534ng/mL と高値を示し、左卵巣由来の未熟奇形腫が疑われた。妊孕性温存手術として左付属器摘出術、大網・腹膜生検を行い、未熟奇形腫 Grade 3、FIGO stage Ⅰ C2 と診断し、術後は BEP 療法を 3 サイクル施行した。しかし、BEP 最終投与から 5 ヶ月後に腹腔内に脂肪成分を含む多発再発腫瘍を認めた。GTS の可能性も考慮し、積極的に再発腫瘍切除行い、いずれも成熟奇形腫であり GTS と診断した。現在再発所見なく外来経過観察中である。
未熟奇形種治療後の再発腫瘍は、画像所見のみでは成熟度の診断が困難で、摘出による組織学的診断が重要であり、積極的に外科的切除を考慮すべきである。

5　子宮頸癌断端陽性円錐切除術による骨盤リンパ節転移への影響についての検討

名古屋大学医学部附属病院　産科婦人科
角　真徳、横井　暁、玉内学志、池田芳紀、芳川修久、西野公博、新美　薫、梶山広明

【症例】生検評価困難な子宮頸部悪性腫瘍疑いに対し円錐切除術（円切）を施行し、切除断端陽性の腺癌と診断。追加の広汎子宮全摘術前 CT にて、円切前に陰性であったリンパ節腫大が陽性と指摘され、最終病理にてリンパ節転移陽性、円切時陰性だった脈管侵襲（LVSI）が強陽性に転じた。断端陽性円切がリンパ節転移に与える影響が想定された。
【目的】断端陽性円切と LVSI、およびリンパ節転移の関連性を評価する。
【方法】2014 年 1 月から 2020 年 5 月までに当院にて、子宮頸癌に対して円切に続きリンパ節郭清を含む追加手術を施行した 58 例について、後方視的に検討した。
【結果】断端陽性円切をした 37 例では、骨盤リンパ節転移例が多い傾向、および追加手術時の LVSI 陽性率が高い傾向を認めたが、統計学的な有意差は認めなかった。円切時から追加手術時で LVSI が陽性に転じたのは提示症例を含む 2 例のみであった。また、円切時に断端陰性かつ LVSI 陰性にもかかわらずリンパ節転移を生じた例は提示症例のみであった。
【結語】子宮頸癌断端陽性円切がリンパ節転移を促進させる可能性は考慮されるが、当院における過去のデータでは、それを裏づける統計学的根拠には乏しく、ガイドライン推奨の通り診断的円切は妥当な選択肢と考えられる。

6　分娩後異常出血（PPH）に対し子宮内バルーンタンポナーデを行ったうえで母体搬送された症例の検討

安城更生病院
板東眞有子、戸田　繁、藤倉　舞、黒田啓太、松井真実、花谷茉也、中村拓斗、廣渡平輔、傍島　綾、藤木宏美、深津彰子、菅沼貴康、鈴木崇弘

【目的】分娩後異常出血（postpartum hemorrhage、PPH）の母体搬送では、到着時既に母体の全身状態が不良である場合が多い。近年、子宮内バルーンタンポナーデ（BT）施行後の当院への搬送例が増加しつつある。これらの症例の後方視的検討を行った。
【方法】2010 年 4 月～ 2019 年 3 月の 9 年間に PPH で当院に搬送された 97 例中、搬送元で BT 実施後に搬送された 9 例（BT 群）の母体背景、分娩経過、当院での管理を検討した。また搬送元で BT を施行されなかった 88 例（従来群）と、搬送後の母体の状態や転帰を比較した。
【成績】BT 群 9 例の中で当院到着時の Shock index ≧ 1.0 の症例は 2 例、Hb ＜ 7g/dL の症例は 3 例、フィブリノゲン＜ 150mg/dL の症例は 3 例であった。輸血は 6 例に施行され、大量輸血例（RBC または FFP を 10 単位以上輸血）は 3 例であった。追加的な止血処置は子宮動脈塞栓術の 1 例のみで行われ、開腹手術や ICU 管理を要した症例はなかった。2 群間で到着時 Hb、フィブリノゲン、総出血量、輸血、入院日数に差はなかったが、到着時の Shock index は BT 群で低い傾向にあった（0.81vs0.98）。
【結論】PPH に対し BT 実施後に搬送する事で、全身状態の悪化を遅らせ、搬送後の治療侵襲の軽減と予後向上につながる可能性がある。

7　筋腫合併妊娠において子宮捻転を引き起こした２症例

小牧市民病院
関　友望、藤井詩子、池田沙矢子、藤原多子、佐野美保、森川重彦

【緒言】子宮捻転は子宮が長軸に沿って 45 度以上回転した状態と定義され、比較的稀な疾患である。帝王切開時に判明した筋腫合併妊娠の子宮捻転を 2 例経験したため報告する。
【症例 1】34 歳、1 妊 0 産。妊娠初期より 11cm 大筋腫の指摘あり。骨盤位のため妊娠 38 週 4 日帝王切開術を施行した。開腹後に約 180 度の子宮捻転が発覚、子宮体下部後壁を横切開し児を娩出した。分娩から 2 年 3 ヶ月後、妊娠反応陽性で受診。前壁に 7 cm 大筋腫あり。妊娠 37 週 0 日帝王切開術を施行した。子宮の捻転は認めなかった。
【症例 2】36 歳、1 妊 0 産。体外受精 - 胚移植法で妊娠が成立。妊娠 19 週で受診し、経腹超音波で左底部に 10cm 大筋腫を認めた。児頭骨盤不均衡のため妊娠 41 週 0 日に帝王切開術を施行した。開腹後に約 135 度の子宮捻転が発覚し、子宮体下部右後壁を逆 J 字型に切開し児を娩出した。
【結語】2 症例とも特異的な自覚症状を認めず、術前の子宮捻転の予測は困難であった。大きな筋腫合併妊娠の場合は、子宮との位置関係を把握し妊娠経過を追っていくことが重要と考えられる。

8　帝王切開瘢痕部妊娠に対し子宮温存治療後に妊娠分娩に至った２例

名古屋第一赤十字病院
黒柳雅文、齋藤　愛、告野絵里、中村侑実、荒木　甫、浅野早織、江﨑正俊、奥原充香、西子裕規、伊藤由美子、手塚敦子、坂堂美央子、廣村勝彦、津田弘之、安藤智子、水野公雄

【緒言】近年、帝王切開瘢痕部妊娠（cesarian scar pregnancy：CSP）は帝王切開率の上昇に伴い増加傾向にあると言われている。CSP 治療後の妊娠出産報告は少なく、各治療法後の妊娠へのリスクも明らかではない。今回我々は異なる子宮温存治療法後に自然妊娠し、分娩に至った 2 例を経験したので報告する。
【症例】症例 1：37 歳、第 1 子を帝王切開で分娩。2 回目は 24 週 IUFD の診断で TOLAC 施行し、癒着胎盤を認めた。3 回目は帝王切開で分娩。4 回目の妊娠 9 週時（血中 hCG3350mIU/ml）に CSP の診断で紹介。膀胱側筋層は菲薄化し豊富な血流を認めたことから両側子宮動脈塞栓術（UAE）を施行。1 ヶ月後に子宮動脈からの再開通を認め GnRHa を併用し血腫の消失を確認。1 年後に自然妊娠。子宮下部妊娠であり、子宮破裂リスクが高く妊娠 26 週より管理入院。妊娠 36 週に予定帝王切開にて分娩。
症例 2：34 歳、第 1 子を帝王切開で分娩。2 回目の妊娠 6 週時（血中 hCG77100mIU/ml）に CSP の診断で紹介。MTX50mg/㎡を局所注射し、day8 に同量を全身投与し軽快。1 年後に自然妊娠に至り、正所性妊娠の診断。順調な経過で妊娠 38 週に予定帝王切開にて分娩。
【結論】妊孕性温存の観点からは、MTX や UAE 治療は許容できる治療選択肢である。妊娠時には正確な着床部位・瘢痕部評価、慎重な妊娠管理が必要である。

9　1q43q44 欠失症候群の１例

名古屋第二赤十字病院　産婦人科
梶健太郎、加藤紀子、近藤友香里、鈴木智太郎、白石佳孝、服部　渉、小川　舞、鈴木美帆、髙木春菜、丸山万理子、新保暁子、林　和正、茶谷順也、山室　理

【緒言】1q43q44 欠失症候群は１番染色体長腕端部欠失により様々な症状を生じる疾患である。今回我々は、妊娠中に胎児発育不全（FGR）と単一臍帯動脈を認め、出生後の染色体検査で 1q43q44 欠失症候群と診断された１例を経験したため報告する。
【症例】35 歳１妊０産。既往歴無し。妊娠 24 週４日に FGR と単一臍帯動脈にて当院を紹介受診し入院となった。-2.5SD の symmetrical FGR であったが、妊娠 25 週の MRI 検査では単一臍帯動脈以外の明らかな異常は指摘されず、妊娠 27 週での羊水染色体検査は正常核型であった。発育が維持され胎児機能不全なく経過したため妊娠 30 週に退院し、妊娠 36 週３日に児への分娩ストレスを避けるため予定帝王切開で分娩となった。児は 1610g の女児で NICU 入院となり、頭部 MRI で脳梁部分欠損と脳回形成不全が認められ、染色体検査で 1q43q44 欠失症候群と診断された。児の経過は良好で日齢 40 に退院したが、１歳１ヶ月でてんかんを発症し、現在２歳２ヶ月時点で精神運動発達遅滞を認めている。両親の染色体検査は正常核型であった。
【考察】本疾患では重度の精神運動発達遅滞や合併奇形を来す可能性がある。両親の染色体転座が原因となる場合があり、次子を希望する際には本例のように遺伝カウンセリングを踏まえた両親の染色体検査も選択肢となる。

10　子宮動静脈奇形の１例

聖霊病院産婦人科※1、飯田レディースクリニック※2、名古屋市立大学病理※3
足立　学※1、吉田誠哉※1、荒木雅子※1、千原　啓※1、飯田忠史※2、稲垣　宏※3

【序文】子宮血管病変は稀であり、鑑別診断が比較的困難で、確定した治療ガイドラインも存在しない。今回我々は最終的に子宮動静脈奇形と診断したが、診断にやや苦慮した症例を経験したので若干の文献的考察を交えて発表する。
【症例】症例は 40 歳 G(4)P(2)AAx2 既婚。既往は甲状腺機能亢進症、ピリン系に薬剤アレルギーあり、特記すべき家族歴無し。徐々に悪化する過多月経と月経痛を主訴に近医を受診し、子宮底の豊富な血流を指摘。LEP 処方開始されたが、過多月経はコントロール良好と言えず。精査目的で当院紹介されたが、自己都合で２年後になり漸く当院初診。当院でのエコーにても豊富な血流を確認。造影 MRI にて動脈相での拡張した血管相を指摘。年齢より LEP の長期投与は不向きで挙児希望もない事から、症状軽減目的、鑑別診断と、万一この血流豊富な血管が破綻した場合の大出血のリスクを考慮し子宮摘出を薦め同意を得たので、入院し LAVH 施行。経過良好で約１週後退院。以後の経過は順調。病理検査にて動静脈奇形と診断して矛盾しない所見だった。
【結語】子宮血管病変は鑑別診断が困難で、必ずしも侵襲的治療の必要もない。よって症状・年齢・挙児希望有無等で個別に治療法を本人と相談し決定するしかないと思われた。

11　当院における遺伝性乳癌卵巣癌症候群（HBOC）患者に対するリスク低減卵管卵巣摘出術（RRSO）の取り組み

愛知県がんセンター　婦人科[※1]、リスク評価センター[※2]
西野翔吾[※1]、坪内寛文[※1]、坂田　純[※1]、森　正彦[※1]、高磯伸枝[※2]、福江美咲[※2]、井本逸勢[※2]、鈴木史朗[※1]

【緒言】当院では、2017 年より臨床研究として HBOC 患者に対する RRSO を実施してきた。2020 年度からは HBOC 診療の一部が保険診療となり RRSO を希望または考慮する症例が増えることが予想される。これまでの症例を振り返り課題を検討する。
【症例】2017 年 11 月から 2020 年 8 月までに計 12 例で RRSO を施行した。*BRCA1/2* 病的バリアントの内訳は *BRCA1* が 5 例、*BRCA2* が 7 例であった。このうち臨床研究として自費診療で実施した 7 例は症例ごとに院内の IRB を通して実施し、保険診療として実施した 5 例は院内の HBOC カンファレンスにより適応判定や術式を検討し実施した。全症例を腹腔鏡下で行い、7 例で腹腔鏡下子宮全摘術を同時に施行した。
【考察】BRCA 遺伝学的検査の一部の保険収載に伴い当院でも HBOC 確定診断例が増加し、今後 RRSO を希望する卵巣癌未発症の乳癌患者の増加は明らかである。このため、RRSO の適応や時期の判断、新規乳癌診断者が癌手術と同時に RRSO を希望した場合の判断、子宮同時摘出希望時の適応の判断など、乳腺科や遺伝部門と連携して症例ごとに妥当性や術式を評価し RRSO を実施していく体制の構築が課題である。

12　卵巣広汎性浮腫の 1 例

名古屋市立西部医療センター
川村祐司、加藤尚希、粟生晃司、野々部恵、早川明子、田尻佐和子、中元永理、青山和史、西川尚実、尾崎康彦、荒川敦志

【緒言】卵巣広汎性浮腫（massive ovarian edema；以下 MOE）は、卵巣間質の浮腫性変化によって生じる稀な腫瘍様病変の一つで、約半数は茎捻転を伴うとされている。我々は卵巣茎捻転の診断で手術を施行し、開腹所見で MOE と診断した 1 例を経験した。
【症例】13 歳、初経未発来。左下腹部痛のため前医受診し、卵巣茎捻転の疑いで当院に救急搬送された。MRI 検査では左卵巣茎捻転を疑う螺旋状構造を認め、卵巣には MOE に特徴的な多数の小嚢胞構造（ネックレスサイン）を認めた。術中所見では左卵巣は 6 × 4cm 大の楕円形に腫大し、反時計回りに 1080 度捻転してやや黒色に変色していた。捻転解除後はほぼ正常色調となり、血流が再開したものと思われた。また、全体を軽く圧迫すると浸出液がみられ卵巣はやや縮小した。これらの所見から MOE と診断し、卵巣生検のみとし卵巣を温存した。病理所見では卵巣間質の浮腫やうっ血といった捻転に伴う反応性変化を認めるのみであった。
【結語】MOE は腫瘍性疾患ではないことから腫瘍成分の摘出が不要であり、早期に捻転を解除できれば卵巣温存が可能となる場合がある。そのため若年の急性腹症で卵巣茎捻転、ネックレスサインを認めた場合、本疾患も鑑別診断の候補に置く必要がある。

13　経腟超音波ガイド下採卵術により直腸穿通から卵巣膿瘍となった一例

豊田厚生病院　産婦人科
河井啓一郎、針山由美、神谷知都世、山中浩史、山本靖子、安井裕子、新城加奈子

生殖補助医療おいて、経腟超音波ガイド下採卵術が標準的な採卵方法であるが、それに伴う合併症も報告されている。今回我々は、交通事故による卵巣腫瘍破裂のため開腹手術歴がある患者の採卵術後に、直腸穿通から卵巣膿瘍をきたした症例を経験したので報告する。患者は、他院で行われた経腟超音波ガイド下採卵術の約 5 週間後に、咳嗽を主訴に当院救急外来を受診した。胸部レントゲン検査で肝表面に free air を認めたため造影 CT 検査を施行し、上下腹部の free air、腹水、内部に air を伴う 10cm 大の左卵巣腫瘍を認め、腫瘍背側の壁構造が断裂し S 状結腸と接していた。S 状結腸、卵巣嚢腫穿通による汎発性腹膜炎を疑い手術を施行した。卵巣腫瘍破裂および開腹手術歴により骨盤内は癒着が強固であり、一時的人工肛門造設、左付属器切除を施行した。術中所見、病理検査、腫瘍内容物の培養検査から、採卵術の際に消化管と左付属器が穿通したことで便汁が付属器内に流入した卵巣膿瘍と診断した。術後は抗生剤治療により炎症所見は改善し、後日人工肛門閉鎖術が施行され終診とした。経腟超音波ガイド下採卵術を行う際、既往によっては入院を要する重篤な合併症があることを説明し、採卵には注意をする必要がある。

14　月経時に播種性血管内凝固症候群を反復した子宮腺筋症の１例

愛知医科大学病院　産婦人科
森本翔太、岩﨑　愛、松下　宏、岡本知士、守田紀子、吉田敦美、橘　理香、若槻明彦

子宮腺筋症は月経異常や不妊症の原因となるが DIC を合併することは稀である。我々は、月経時に DIC を反復した症例を経験したので報告する。症例は 50 才、0 経妊、子宮腺筋症の診断にて近医で経過観察されていた。2019 年 6 月の月経開始に伴い、腹痛と嘔吐、下痢を認め、前医へ救急搬送されたが対応困難にて、翌日当院へ転院搬送となった。血液検査では WBC20200/μL、Hb6.9g/dL、Plt8.5 万 /μL、CRP14.7㎎ /dL、凝固系検査では、PT は延長し、FDP297μg/mL、D ダイマー 110μg/mL と著明な上昇を、フィブリノーゲン、AT Ⅲは低下を認めた。また、急性腎不全（Cre3.43mg/dl）も認めたが、各種培養検査で原因菌は検出されなかった。MRI 検査で腺筋症の認め、月経を契機に DIC を合併した腺筋症と診断した。輸血、抗菌剤投与、補液にて全身状態は改善し、入院 14 日目には炎症所見や凝固系、腎機能は正常化した。GnRHa 療法後に子宮全摘術を予定したが、翌月の月経開始とともに同様の症状と DIC 傾向を認めたため、全身管理し改善後に子宮全摘術を行った。摘出子宮は 522g、病理組織検査で子宮腺筋症と診断されたが、炎症所見はなく、腹水と腺筋症割面の培養も陰性で感染の所見は認めなかった。本症例のように、月経時に凝固線溶系の異常を伴う腺筋症症例は、月経開始ともに急激な病態の悪化を引き起こす可能性があり、慎重な管理が必要であると考えられた。

15　胎児心臓腫瘍から出生後に児の結節性硬化症が診断された一例

名古屋第二赤十字病院　産婦人科
鈴木智太郎、加藤紀子、近藤友香里、梶健太郎、白石佳孝、服部　渉、小川　舞、鈴木美帆、髙木春菜、丸山万理子、新保暁子、林　和正、茶谷順也、山室　理

【緒言】胎児期に発生する心臓腫瘍は稀で、半数以上が結節性硬化症によるものとされる。今回我々は、胎児心臓腫瘍から出生後に児の結節性硬化症が診断された一例を経験したため報告する。
【症例】34 歳、2 妊 1 産。既往歴、家族歴なし。顕微授精で妊娠成立した。妊娠 27 週の健診で胎児心尖部を中心に両心室に心臓腫瘍を認め、妊娠 34 週に心臓腫瘍径の拡大徴候、大動脈弓を逆流する血流が出現し左心低形成症候群と診断した。出生後に外科的処置が必要となる可能性を考慮し、妊娠 35 週で他院へ転院し妊娠 37 週に既往帝切後妊娠のため帝王切開で児を娩出した。児は NICU 管理となり、心臓腫瘍に加え頭部 MRI 検査で上衣下結節、上衣下巨細胞性星細胞腫を認め臨床的に結節性硬化症と診断した。アプリンジン、エベロリムスによる治療で腫瘍は縮小傾向を示し手術は施行せず、日齢 19 に当院に転院搬送となり、日齢 65 で退院した。児は現在も内服治療を継続し、神経症状の出現なく経過している。
【結論】胎児心臓腫瘍から出生後に児の結節性硬化症が診断された一例を経験した。胎児心臓腫瘍を認めた場合には結節性硬化症の可能性を考慮する必要があり、出生後に備え様々な診療科が連携できる施設での管理が望ましい。

16　一絨毛膜二羊膜双胎の 1 児のみに合併した無脾症候群の 1 例

藤田医科大学医学部　産婦人科学教室
中島葉月、森山佳則、吉澤ひかり、関谷隆夫、藤井多久磨

【諸言】遺伝的に相同である MD 双胎の 1 児のみに三尖弁閉鎖を伴う無脾症候群を合併した症例を経験したので報告する。
【症例】33 歳、2 妊 1 産。妊娠 8 週に前医にて MD 双胎と診断され、妊娠 21 週に当院紹介。妊娠 24 週、後続児で心臓四腔断面像が描出できず房室中隔欠損症が疑われた。妊娠 25 週に胎児心エコーで右室低形成と三尖弁閉鎖を認め、三尖弁閉鎖症 II 型が疑われた。妊娠 28 週時点で推定体重 -1.6SD の selective IUGR であった。妊娠 35 週に肺動脈狭窄と心室中隔欠損も確認された。妊娠 37 週 1 日に選択的帝王切開を施行。先進児は 2373g の男児で正常だった。後続児は 1972g の男児で、三尖弁閉鎖、心室中隔欠損、卵円孔開存、大血管転位、肺動脈閉鎖、動脈管開存および痕跡状右室を認めた。MRI で脾臓を認めず、無脾症候群と診断した。現在原因遺伝子の検索中である。今後、BT shunt、Glenn 手術および Fontan 手術を待機的に行う予定である。
【考察】本症例では MD 双胎の 1 児のみに無脾症候群を合併していた。両児は遺伝的に相同と考えられるので、エピゲノム変化や子宮内環境の影響が原因である可能性が考えられる。また、本疾患が直接的に FGR を来たすことは考えにくく、FGR は MD 双胎であることが原因と考えられる。
【結語】無脾症候群はエピゲノム変化や子宮内環境の影響が原因になる可能性がある。

17　妊娠 34 週で劇症 1 型糖尿病を発症し緊急帝王切開術を施行した一例

名古屋市立西部医療センター　産婦人科
粟生晃司、中元永理、川村祐司、倉本泰葉、早川明子、十河千恵、牧野明香里、田尻佐和子、青山和史、西川尚実、尾崎康彦、荒川敦志

【緒言】妊娠中に劇症 1 型糖尿病、および糖尿病ケトアシドーシス（DKA）を発症すると母児の予後が悪いと言われている。今回妊娠 34 週に DKA を発症し、緊急帝王切開術により生児を娩出した症例を経験したので報告する。
【症例】28 歳で 2 妊 1 産。妊娠中期の糖質負荷試験は正常。妊娠 34 週 1 日、嘔吐と破水感を訴え前医受診。血液検査で血糖高値であり同日当院へ母体搬送となる。当院検査で GLU：322mg/dl、HbA1c：6.0%、動脈血ガス pH：7.278、BE：－13.4、尿ケトン（3＋）であり、劇症 1 型糖尿病および糖尿病ケトアシドーシス（DKA）と診断した。CTG モニタリングで胎児頻脈、基線細変動減少、遅発一過性徐脈を認め、胎児機能不全と診断した。緊急帝王切開術を施行する予定とし、生理食塩液 500ml/h の急速輸液およびインスリン持続点滴を行った後、手術施行した。2016g 女児。Apger6/8/7、UApH：7.228、BE：－9.3 であった。早産児のため NICU へ入院となった。母体は血糖値安定化後、術後 11 日で退院した。
【結語】妊娠中に劇症 1 型糖尿病を発症したが母児とも良好な経過が得られた。早期診断に基づき治療介入することの重要性が示唆された。

18　妊娠 35 週以降の単胎 FGR 症例における経腟分娩に関する後方視的検討

名古屋第一赤十字病院　産婦人科
奥原充香、津田弘之、告野絵里、中村侑実、浅野早織、荒木　甫、黒柳雅文、朝比奈録央、正橋佳樹、上田真子、大西主真、江﨑正俊、西子裕規、伊藤由美子、手塚敦子、齋藤　愛、坂堂美央子、廣村勝彦、安藤智子、水野公雄

【目的・方法】当院では 35 週以降の単胎の胎児発育不全（FGR）症例に対して、推定体重 1800g 未満の場合は選択帝王切開方針としているが定まった知見は無い。2018 年 1 月から 2020 年 3 月に周産期登録データベースに〈産科合併症：FGR〉と登録された症例を対象に、出生体重別の経腟分娩成功率やその関連因子を後方視的に検討した。
【成績】対象の 91 例中 29 例が予定帝王切開、その他 62 例が経腟分娩方針となり〈VD 成功群〉は 52 例、〈VD 不成功群〉は 10 例だった。各群の臨床背景はエコーによる推定体重、出生体重以外は有意差を認めなかった。また、出生体重別の VD 成功率は 2000g 未満で有意に低い結果となった。出生体重における ROC 曲線では cut off 値 1920g（感度 84.6%、特異度 70%、AUC 0.735（95%CI 0.522-0.946））、SD 値における ROC 曲線では cut off 値－2.3SD（感度 88.5%、特異度 60.0%、AUC 0.671（95%CI 0.435-0.907））であった。また、多変量解析では出生体重のみが VD 成功の有意な関連因子であり、ROC 曲線による cut off 値 1920g 以上では VD 成功に対する OR25.4、P=0.001（95%CI 3.64-166.7）となった。
【結論】35 週以降の単胎 FGR において出生体重のみが経腟分娩に関わる因子であり、1920g 以上であれば経腟分娩が成功する可能性が高い。

牛乳たんぱく質の消化負担を
母乳に近づけた
「母乳のようにやさしいミルク」です。

**全国13大学20施設で大規模な哺育試験を実施し、
栄養学的な有用性を確認しています。**

「E赤ちゃん」の特長

❶ すべての牛乳たんぱく質をペプチドとすることで、ミルクのアレルゲン性を低減し、
乳幼児の消化負担に配慮。

❷ 当社独自の製造方法により、風味良好なペプチドを配合。

❸ オリゴ糖、ラクトフェリン（消化物）など、母乳に近づけた成分組成。※「森永はぐくみ」と同等
乳清たんぱく質とカゼインとの比率[illegible]等とし、

❹ 母乳に近いアミノ酸バランスを実[illegible]

❺ 乳糖主体の糖組成で、浸透圧も母[illegible]

未

受賞

ママたちの投票で
＼ 選ばれました ／

☆2016年マザーズ
セレクション大賞受賞☆

森永 E赤ちゃん

妊娠・育児情報サイト「はぐくみ」
https://ssl.hagukumi.ne.jp/

＊本品はすべての牛乳たんぱく質を消化してありますが、ミルクアレルギー疾患用ではありません。

森永乳業