第 107 回　愛知産科婦人科学会

学　術　講　演　会

プ ロ グ ラ ム

日　時　　平成 30 年 6 月 30 日㈯　午後 2 時 00 分より

場　所　　名古屋大学医学部基礎研究棟　4 F　第 4 講義室
　　名古屋市昭和区鶴舞町 65

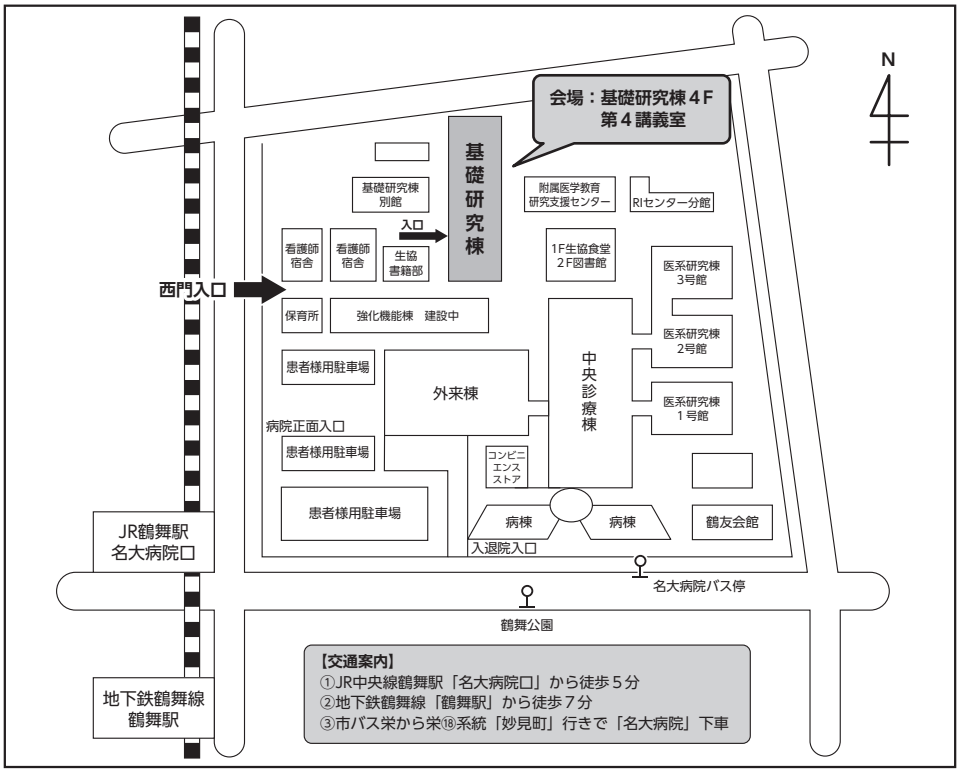

学術講演会会長
豊橋市民病院　産婦人科
河井　通泰

第107回　愛知産科婦人科学会　次第

1. 理　事　会	12：40～13：20
2. 評　議　員　会	13：20～14：00
3. 総　会	14：00～14：10
4. 一　般　演　題	14：10～17：26

演者へのお願い

⑴一般演題の発表はPCによる発表のみです。

⑵一般演題の発表時間は1題5分間、討論時間は1題2分間です。時間厳守でお願いします。

⑶発表はPCによるプレゼンテーションで行います。アプリケーションはWndows版Power point 2007・2010とさせて頂きます。なお、動画・Macは不可とさせて頂きます。

⑷保存ファイル名は、「演者名（所属施設名）」としてください。

⑸フォントはOS標準のもののみご用意いたします。画像レイアウトのバランス異常を防ぐため、フォントは「MSゴシック」「MS明朝」をお薦めします。

⑹メディアを介したウイルス感染の事例がありますので、最新のウイルス駆除ソフトでチェックしてください。

⑺発表データは平成30年6月15日㈮までにe-mailにてお送りください。

【送り先】e-mail：aichi107@toyohashi-mh.jp

豊橋市民病院　産婦人科

⑻当日は、バックアップとしてUSBメモリーをご持参ください。

⑼スライド操作は演者ご自身で行っていただきます。

⑽PCの動作確認を行います。演者の方は発表の40分前までに受付をすませてください。当日のファイル差し替えは対応しかねますので、ご了承下さい。

託児所について

※託児所を利用される先生は下記メールアドレスへ平成30年6月21日㈬までにその旨をご連絡ください。

尚、保育士の手配の都合上、お預かりできる人数に限りがありますのでご了承ください。

e-mail：takuji-yoyaku@poppins.co.jp

問合せ先：㈱ポピンズ　電話〈052〉541-2100

平日のみ　17：30迄（担当 西澤味芳）

プ　ロ　グ　ラ　ム

一般演題

第Ⅰ群　(14:10 ～ 14:52)　　座　長　　河　井　通　泰

1．進行・再発子宮頸部小細胞癌に対して Bevacizumab を使用した３例

……　愛知県がんセンター中央病院婦人科部

坪内寛文、坂田　純、森　正彦、水野美香

2．子宮頸癌における Conversion therapy の有用性

……　トヨタ記念病院　産婦人科

上野琢史、柴田崇宏、森尾明浩、長屋龍太郎、福田太郎、吉本理沙、山田拓馬、竹田健彦、宇野　枢、田野　翔、鵜飼真由、鈴木徹平、原田統子、岸上靖幸、小口秀紀

3．当院の子宮頸癌に対する放射線治療の成績

……　藤田保健衛生大学病院　産婦人科

吉澤ひかり、市川亮子、高橋龍之介、塚本和加、水野雄介、尾崎清香、坂部慶子、大谷清香、伊藤真友子、鳥居　裕、宮村浩徳、西澤春紀、藤井多久磨

4．直腸癌術後に発症した転移性膣腫瘍の１例

……　名古屋掖済会病院　臨床研修センター※1、同 産婦人科※2、名古屋大学医学部附属病院　産婦人科※3

小澤千尋※1、橋本悠平※2、野崎雄揮※2、篠田真実※2
安藤万恵※2、松川哲也※2、清水　顕※2、髙橋典子※2
三澤俊哉※2、梶山広明※3

5．子宮腺筋症から発生したと考えられる子宮体癌の１例

……　愛知医科大学病院　産婦人科

大脇佑樹、篠原康一、斎藤拓也、吉田敦美、若槻明彦

6．門脈内ガスを伴った子宮留膿症に起因する子宮穿孔の一例

……　トヨタ記念病院　産婦人科

長屋龍太郎、柴田崇宏、森尾明浩、福田太郎、吉本理沙、上野琢史、山田拓馬、竹田健彦、宇野　枢、田野　翔、鵜飼真由、鈴木徹平、原田統子、岸上靖幸、小口秀紀

第Ⅱ群　(14:52 ～ 15:27)　　座　長　　梅　村　康　太

7．当院での腹腔鏡下子宮外妊娠手術症例の検討

……　名古屋掖済会病院　産婦人科

松川哲也、清水　顕、篠田真美、野崎雄揮、橋本悠平、髙橋典子、三澤俊哉

8．対策型子宮頸がん検診に於ける細胞診NILMに対するハイリスクHPV検査の意義　～岡崎市子宮頸がん検診から～

……　岡崎市民病院　産婦人科

近田琴美、角　朝美、千田康敬、水谷栄介、今川卓哉、内田亜津紗、田口結加里、曾根原玲菜、杉田敦子、阪田由美、森田剛文、榊原克巳

9．子宮体癌再発に対する長期間多数回の化学療法後に発症した骨髄異形成症候群の１例

……　名古屋大学医学部附属病院　産婦人科

服部諭美、芳川修久、池田芳紀、西野公博、内海　史、新美　薫、鈴木史朗、梶山広明、吉川史隆

10．婦人科悪性腫瘍に皮膚筋炎を合併した２例

……　豊田厚生病院　産婦人科

神谷知都世、正木希世、溝口真以、山本靖子、新城加奈子、水野伸宏、針山由美

11．急性呼吸窮迫症候群をきたした侵入奇胎の１例

……　一宮市立市民病院　産婦人科

加藤綾美、水野克彦、上原有貴、林　萌、淺野恵理子、竹下　奨、佐々治紀

第Ⅲ群　(15:27 ～ 16:02)　　座　長　　安　藤　寿　夫

12. 人工授精後に骨盤内膿瘍きたした一例

……　医療法人豊田会　刈谷豊田総合病院
臨床研修センター[※1]　産婦人科[※2]
成宮由貴[※1]、長船綾子[※2]、小林祐子[※2]、服部　恵[※2]、
茂木一将[※2]、松井純子[※2]、梅津朋和[※2]、山本真一[※2]

13. 虫垂部子宮内膜症の一例

……　名古屋大学産婦人科
林祥太郎、中村智子、三宅菜月、村上真由子、村岡彩子、
笠原幸代、仲西菜月、永井孝、郁瀬智彦、大須賀智子、
後藤真希、吉川史隆

14. 閉経後に腹腔内出血による出血性ショックを来した子宮筋腫症例

……　独立行政法人地域医療機能推進機能　中京病院　産婦人科
竹内智子、山中浩史、桐ケ谷奈生、加藤彬人、可世木聡、
齊藤調子、岡本知光、救急科 中島紳史

15. 子宮筋腫核出術後に多発肺結節で発症した良性転移性平滑筋腫の一例

……　名古屋第一赤十字病院
奥原充香、廣村勝彦、正橋佳樹、朝比奈録央、大西主真、
上田真子、江崎正俊、三澤研人、木村晶子、夫馬和也、
坂田慶子、猪飼　恵、西子裕規、栗林ももこ、手塚敦子、
坂堂美央子、齋藤　愛、津田弘之、安藤智子、水野公雄

16. S 状結腸閉塞をきたし診断に苦慮した放線菌感染の一例

……　西知多総合病院　産婦人科
齋藤　理、川地史高、関谷陽子

第Ⅳ群　(16:02 ～ 16:44)　　座　長　　岡 田 真由美

17. 急速輸血と子宮摘出により救命しえた子宮型羊水塞栓症の１例

……　トヨタ記念病院　周産期母子医療センター　産科
柴田崇宏、森尾明浩、長屋龍太郎、福田太郎、吉本理沙、上野琢史、山田拓馬、竹田健彦、宇野　枢、田野　翔、鵜飼真由、鈴木徹平、原田統子、岸上靖幸、小口秀紀

18. 子宮内胎児死亡を伴う常位胎盤早期剥離に対しトロンボモデュリンαが有効であった２例

……　トヨタ記念病院　周産期母子医療センター　産科
森尾明浩、柴田崇宏、長屋龍太郎、福田太郎、吉本理沙、上野琢史、山田拓馬、竹田健彦、宇野　枢、田野　翔、鵜飼真由、鈴木徹平、原田統子、岸上靖幸、小口秀紀

19. 特発性冠動脈解離合併妊娠の１例

……　トヨタ記念病院　周産期母子医療センター　産科
福田太郎、柴田崇宏、森尾明浩、長屋龍太郎、吉本理沙、上野琢史、山田拓馬、竹田健彦、宇野　枢、田野　翔、鵜飼真由、鈴木徹平、原田統子、岸上靖幸、小口秀紀

20. 急性妊娠脂肪肝の１例

……　安城更生病院
松尾聖子、菅沼貴康、片山高明、角　真徳、花谷茉也、西野翔吾、廣渡平輔、岩崎　綾、藤木宏美、臼井香奈子、深津彰子、戸田　繁、鈴木崇弘、松澤克治

21. 血栓性血小板減少性紫斑病合併妊娠にPosterior reversible encephalopathy syndrome (PRES) を発症した1例

……　名古屋大学産婦人科、同　血液内科[※1]、同　腎臓内科[※2]、豊田厚生病院[※3]
渡邉絵里、中野知子、森山佳則、牛田貴文、今井健史、小谷友美、吉川史隆、兼松　毅[※1]、冨田英孝[※2]、山本靖子[※3]

22. 胎児硬膜動静脈瘻の１例

……　愛知医科大学病院　産婦人科
櫻田昂大、鈴木佳克、山本珠生、若槻明彦

第Ⅴ群　(16:44 ～ 17:26)　　座　長　　河　合　要　介

23. 胎児先天性心疾患および口唇裂合併のため紹介された１例
　　……　あいち小児保健医療総合センター　産科
　　児玉秀夫、野坂麗奈、早川博生

24. MRSA 乳腺膿瘍の２症例
　　……　名古屋掖済会病院　産婦人科
　　橋本悠平、野崎雄揮、篠田真実、安藤万恵、松川哲也、清水　顕、髙橋典子、三澤俊哉

25. 周産期にＡ群β溶連菌感染と診断し治療し得た３例
　　……　名古屋第二赤十字病院　産婦人科
　　河井啓一郎、加藤紀子、白石佳孝、服部　渉、大堀友記子、小川　舞、加賀美帆、伊藤 聡、大脇太郎、佐々木裕子、波々伯部隆紀、丸山万理子、林　和正、茶谷順也、山室　理

26. 生魚摂取により Edwardsiella tarda に感染し IUFD をきたした１例
　　……　名古屋第一赤十字病院　産婦人科
　　上田真子、津田弘之、朝比奈録央、正橋佳樹、大西主真、奥原充香、江﨑正俊、木村晶子、三澤研人、坂田慶子、夫馬和也、猪飼　恵、西子裕規、栗林ももこ、手塚敦子、坂堂美央子、齋藤　愛、廣村勝彦、安藤智子、水野公雄

27. Haemophilus haemolyticus による絨毛膜羊膜炎の１例
　　……　江南厚生病院　産婦人科
　　神谷幸余、原　茉里、小笠原桜、高松　愛、小﨑章子、水野輝子、若山伸行、木村直美、樋口和宏、池内政弘

28. 妊娠中期に発症した高 TG 血症による膵炎の一例
　　……　名古屋市立西部医療センター　産婦人科
　　野々部恵、中元永理、柴田春香、早川明子、十河千恵、川端俊一、高木七奈、田尻佐和子、西川尚実、尾崎康彦、柴田金光

一般演題

1　進行・再発子宮頸部小細胞癌に対して Bevacizumab を使用した３例

愛知県がんセンター中央病院婦人科部
坪内寛文、坂田　純、森　正彦、水野美香

【緒言】子宮頸部小細胞癌は、本邦では子宮頸癌の 1.6% に過ぎず、予後不良な疾患である。確立された治療法はなく、肺小細胞癌に準じたレジメンが施行されているのが現状である。2016 年５月に Bevacizumab（BEV）が進行・再発子宮頸癌に対して承認されたことを踏まえ、今回、進行・再発子宮頸部小細胞癌に対して Bevacizumab を使用した３例を経験したので報告する。
【症例１】50 代、１産。骨盤内及び傍大動脈リンパ節、肝、骨に転移を認めⅣB 期。疼痛コントロール目的に緩和照射を施行後、Paclitaxel/Carboplatin（TC）療法を１コース挟み、TC+BEV 療法を３コース行い、腫瘍は著明に縮小し PR となったが、10 コース施行後全身状態が悪化し、治療開始後 13 ヶ月で永眠。【症例２】60 代、２産。多発肺転移を認めⅣB 期。Irinotecan/Cisplatin（CPT-P）療法を６コース行い PR。子宮頸部の残存病変へ放射線照射後、肺及び子宮に病変が残存していたため TC+BEV 療法を６コース行い、病変はほぼ消失し、PR。以降維持療法として BEV 単剤療法を９コース行い、現在治療継続中。【症例３】30 代、２産。IB1 期にて広汎子宮全摘後、当院へ紹介。術後補助療法として CPT-P 療法を６コース施行。治療終了後１年８ヶ月で肺、乳房に再発を認め、TC+BEV 療法を６コース行い、PR となったが、自費診療を希望され転院。
【結語】進行・再発子宮頸部小細胞癌に対して、BEV 併用化学療法が奏功した３例を経験した。更なる症例の蓄積による検討が必要である。

2　子宮頸癌における Conversion therapy の有用性

トヨタ記念病院　産婦人科
上野琢史、柴田崇宏、森尾明浩、長屋龍太郎、福田太郎、吉本理沙、山田拓馬、竹田健彦、宇野　枢、田野　翔、鵜飼真由、鈴木徹平、原田統子、岸上靖幸、小口秀紀

【緒言】Conversion therapy は切除不能な症例を抗癌剤により切除可能例へ転換させるための治療法である。消化器癌では、分子標的薬を併用することで切除不能例が切除可能となる症例が増加している。今回我々は子宮頸癌における Conversion therapy の有用性について検討したので報告する。
【方法】2016 年９月から 2017 年３月に当院で診断、治療した FIGO 分類 stageⅢB 以上の子宮頸癌患者のうち、Conversion therapy に同意の得られた４例を対象とした。Paclitaxel、Cisplatin、Bevacizumab 併用療法（TPB 療法）を行い、神経温存広汎子宮全摘出術を施行した。TPB 療法の病理学的奏効率、Conversion therapy の成功率、術後の排尿障害について検討した。
【成績】平均年齢は 63 歳で、臨床進行期はⅢB 期、ⅣB 期がそれぞれ２例であった。病理組織診断はすべて扁平上皮癌で、手術までに施行した TPB 療法は３-４回であった。TPB 療法の病理学的奏効率は 100%（CR２例、PR２例）で、Conversion therapy の成功率は 100% であった。全例で術後の排尿障害はなかった。
【結論】TPB 療法は、進行子宮頸癌の Conversion therapy として有用であり、神経温存広汎子宮全摘出術が施行でき、QOL の改善に寄与する可能性が示唆された。

3　当院の子宮頸癌に対する放射線治療の成績

藤田保健衛生大学病院　産婦人科
吉澤ひかり、市川亮子、高橋龍之介、塚本和加、水野雄介、尾崎清香、坂部慶子、大谷清香、伊藤真友子、鳥居　裕、宮村浩徳、西澤春紀、藤井多久磨

【目的】2013 年より当院に腔内照射装置が導入され、放射線治療を行った子宮頸癌症例が集積されたので、治療成績を検討する。
【方法】2013 ～ 2015 年に当院で放射線治療を行った子宮頸癌 44 例を後方視的に検討した。
【結果】年齢中央値は 59 才（34-86）で、FIGO stage の内訳はⅠ期 11 例、Ⅱ期 15 例、Ⅲ期 9 例、Ⅳ期 9 例であった。組織型は扁平上皮癌が 40 例、非扁平上皮癌が 4 例であった。7 例に放射線治療のみ、37 例に放射線同時化学療法が行われていた。放射線治療は、外部照射は 50.4Gy、腔内照射は 1 回 6 Gy を 2 ～ 5 回行われていた。化学療法は CDDP40mg/㎡/週を放射線治療中に 5 ～ 7 サイクル施行されていた。放射線治療は 43/44 例中（97%）、化学療法は 33/37 例（89%）が予定通り施行された。2 年生存率は FIGO stage Ⅰ期 88.9%、Ⅱ期 93.3%、Ⅲ期 44.4%、Ⅳ期 64.8% であった。早期の有害事象は放射線同時化学療法を施行した症例に多く認め、G 3 以上のものは頻度の順に、好中球減少、貧血、下痢を認めた。
【結論】当院でも標準的な子宮頸癌に対する放射線療法が可能になり、今後症例集積をして治療報告をしたい。

4　直腸癌術後に発症した転移性膣腫瘍の 1 例

名古屋掖済会病院　臨床研修センター※1、　同　産婦人科※2
名古屋大学医学部附属病院　産婦人科※3
小澤千尋※1、橋本悠平※2、野崎雄揮※2、篠田真実※2、安藤万恵※2、松川哲也※2、清水　顕※2、髙橋典子※2、三澤俊哉※2、梶山広明※3

【緒言】転移性膣腫瘍は非常に稀である。直腸癌の術後に膣転移で再発した転移性膣腫瘍の 1 例を経験したので報告する。
【症例】70 歳 2 産、2 年 7 か月前に直腸癌（Ra）に対して腹腔鏡下直腸低位前方切除術 + リンパ節郭清（D 3）を施行した。再発無く経過していたが、術後 2 年 7 か月に不正性器出血の訴えあり、外尿道口下部の前膣壁に 3 cm 大の腫瘍性病変を認め、生検で腺癌が検出された。免疫染色等による病理学的検討の結果、直腸癌による転移性膣腫瘍と診断された。膀胱瘻を造設し尿道部分切除を含む膣外陰部切除術を施行した。術後 34 日目に創部からの尿の流出の訴えあり、膣前壁の創部が離開し結紮した尿道が開放していたため、尿道再建術を施行し膀胱瘻を閉鎖した。その後自排尿は良好であり、再発無く経過している。
【考察】原発性膣悪性腫瘍のうち腺癌は約 6 %で、原発性膣悪性腫瘍：転移性膣悪性腫瘍は 20：1 と報告があり、膣腺癌が検出された場合には原発巣の検索を行うべきである。転移性膣腫瘍の多くは女性生殖器悪性腫瘍が原発であるが、それ以外では大腸癌が最も多い。自験例と同様に、大腸癌の転移性膣腫瘍に対して積極的に手術を選択している報告が多く、単独膣転移の場合は外科的切除により良好な予後が期待できる。

5　子宮腺筋症から発生したと考えられる子宮体癌の１例

愛知医科大学病院　産婦人科
大脇佑樹、篠原康一、斎藤拓也、吉田敦美、若槻明彦

【諸言】子宮腺筋症は子宮筋層内で子宮内膜組織が増殖する良性疾患だが悪性化する事もあるといわれている。今回当科で子宮腺筋症から発生したと考えられる子宮体癌の１例を経験したので報告する。
【症例】症例は62歳、２妊２産。下腹部痛を主訴に来院し、MRIで子宮腺筋症を指摘されて受診となった。子宮後壁に４cmの腺筋症を認め、子宮内膜肥厚は認めなかった。外来経過観察していたが、腺筋症の増大を認め、悪性腫瘍を疑いPET-CTを施行した所、子宮後壁及び傍大動脈リンパ節への集積を認めた。内膜細胞診は２回陰性であり、腺筋症より発生した子宮体癌を疑い開腹手術を施行した。術中迅速病理で腺筋症の部分に類内膜腺癌を認め、腹式単純子宮全摘術＋両側付属器摘出術＋骨盤内/傍大動脈リンパ節郭清＋大網切除術を施行した。術後病理診断は子宮体部類内膜腺癌Ｇ２で子宮内腔と連続性はなく、子宮内膜に病変はないため、子宮腺筋症から発生した子宮体癌ⅢＣ２期と診断し、パクリタキセル＋カルボプラチン療法による術後補助療法を施行中である。
【結語】子宮腺筋症の悪性化は稀であり、細胞診による術前診断も困難である。閉経後にもかかわらず子宮腺筋症の増大を認める場合は、子宮肉腫だけではなく、本疾患を念頭におく必要がある。

6　門脈内ガスを伴った子宮留膿症に起因する子宮穿孔の一例

トヨタ記念病院　産婦人科
長屋龍太郎、柴田崇宏、森尾明浩、福田太郎、吉本理沙、上野琢史、山田拓馬、竹田健彦、宇野　枢、田野　翔、鵜飼真由、鈴木徹平、原田統子、岸上靖幸、小口秀紀

【緒言】子宮留膿症に起因する子宮穿孔の報告は稀だが、穿孔した場合の致死率は約40%と高い。今回、門脈内ガスを伴い、非閉塞性腸間虚血症を疑うも、子宮穿孔であった一例を経験したので報告する。
【症例】92歳。腹痛と嘔吐を主訴に当院へ救急搬送となった。来院時、体温36.6℃、脈拍117bpm、血圧112/60mmHg、呼吸数26回/分、SpO2 88％（酸素６Ｌマスク）。腹部は膨満、硬であり、全体に圧痛を認めた。造影CTでは門脈内ガス、腸管壁内ガス、腹水を認め、非閉塞性腸間虚血症の疑いで緊急手術を行った。開腹すると多量の膿性腹水を認めたが、腸管に虚血の所見はなかった。子宮底部には２mmのpin holeと子宮内腔からの膿汁の排出を認めた。子宮穿孔による腹膜炎と診断し、単純子宮全摘術、両側付属器摘出術を行った。術後、状態は改善し退院となった。病理所見では、悪性所見はなく、穿孔を伴う子宮留膿症による腹膜炎の診断と矛盾はなかった。
【結論】子宮穿孔を伴う子宮留膿症は稀だが、急性腹症の鑑別疾患として念頭に置くことが重要である。

7　当院での腹腔鏡下子宮外妊娠手術症例の検討

名古屋掖済会病院　産婦人科
松川哲也、清水　顕、篠田真美、野崎雄揮、橋本悠平、髙橋典子、三澤俊哉

【背景】当院では平成 21 年より腹腔鏡下子宮外妊娠手術を開始し、開腹手術症例と同程度の腹腔鏡下子宮外妊娠手術症例が蓄積された。子宮外妊娠における腹腔鏡下手術の有効性を確認するために開腹手術症例と腹腔鏡下手術症例での比較を行った。
【方法】平成 20 年から平成 30 年にかけて、術前診断を子宮外妊娠として手術を行った症例を対象に検討した。同患者の同一妊娠に対して複数回の手術を行った場合は初回手術のみを対象とした。
【結果】開腹手術症例は 49 例、腹腔鏡下手術症例は 77 例であった。開腹手術症例ではS状結腸妊娠 1 例、卵巣妊娠 3 例、腹腔鏡下手術症例では腹膜妊娠 2 例、試験開腹術 5 例、卵巣出血 2 例、卵巣妊娠 2 例を認めた。その他の症例は卵管妊娠であった。卵管妊娠症例のみを対象とし比較すると、平均手術時間は開腹手術症例と腹腔鏡下手術症例でそれぞれ 82 分と 76 分、平均麻酔時間は 148 分と 154 分であり同程度であったが、平均出血量は 596ml と 118ml、平均術後退院日数は 7.8 日と 3.1 日であり有意差を示した。
【考察】腹腔鏡下手術は開腹手術と比較し、手術時間等は同程度であるが、出血量や術後退院日数の減少を認め有効な手術方法であると考えられた。

8　対策型子宮頸がん検診に於ける細胞診 NILM に対するハイリスク HPV 検査の意義 ～岡崎市子宮頸がん検診から～

岡崎市民病院　産婦人科
近田琴美、角　朝美、千田康敬、水谷栄介、今川卓哉、内田亜津紗、田口結加里、曾根原玲菜、杉田敦子、阪田由美、森田剛文、榊原克巳

【目的】岡崎市は 2010 年度より 20 歳～ 49 歳の希望者に HPV 併用子宮頸がん検診を行っている。希望されない場合には細胞診単独検診が行われた。2016 年度までの 7 年間の症例から NILM に対する HPV 検査の意義につき検討した。
【方法】HPV 陽性例と陰性例を追跡し、CIN の検出数を比較検討した。更に HPV 併用検診対象者で NILM と判定された 33,305 例のうち併用検診を希望された群（HPV 検査併用群）16,767 例と希望されなかった群（細胞診単独群）16,538 例に分け HPV 併用検診の有用性を検討した。
【結果】HPV 陽性群 425 例からは 34 例の CIN 1－2、21 例の CIN 3・AIS、1 例の SCC が発生した。HPV 陰性群 3,459 例からは 26 例の CIN 1－2、 4 例の CIN 3 が発生したが浸潤がんの発生は無かった。以上より CIN は有意に HPV 陽性群から多く検出した。また HPV 検査併用群と細胞診単独群の比較では初回受診者で追跡可能な症例は各々 3,887 例と 3,527 例であった。HPV 検査併用群からは 1 例の浸潤がん、25 例の CIN3/AIS を含む CIN 1 以上 87 例を検出した。細胞診単独群からは 3 例の浸潤がん、 9 例の CIN 3 /AIS を含む CIN1 以上 43 例を検出した。追跡可能症例数では両群間に有意差は認めなかったが、CIN の検出数は HPV 検査併用群が勝っていた。
【結論】NILM に対し HPV 検査は将来 CIN に進展する症例を選別できる。対策型検診に於いて HPV 併用検診はより多くの CIN を検出できる。

9　子宮体癌再発に対する長期間多数回の化学療法後に発症した骨髄異形成症候群の１例

名古屋大学医学部附属病院　産婦人科
服部諭美、芳川修久、池田芳紀、西野公博、内海　史、新美　薫、鈴木史朗、梶山広明、吉川史隆

【緒言】悪性腫瘍の長期生存例においては、治療後に発症する二次性悪性腫瘍を認めることがある。今回我々は子宮体癌再発に対する 25 年間に及ぶ多数回の化学療法後に骨髄異形成症候群（therapy-related myelodysplastic syndrome；T-MDS）を発症した１例を経験したので報告する。
【症例】55 歳時に子宮体癌ⅠA期に対して子宮全摘、両側付属器摘出後 CAP 療法施行、61 歳時腟断端再発に対し腔内照射、62 歳、66 歳、67 歳時に肺転移に対しそれぞれ CAP 療法、EP 療法、肺部分切除施行、さらに 72 歳、76 歳時に TC 療法、DP 療法による再発治療を施行。その後も再発に対して繰り返し TC 療法等を行った結果、最終的にはのべ59コースの化学療法を実施した。高齢であり進行が緩徐であったことから、85 歳時に無治療経過観察の方針となった。最終の化学療法終了後４ヶ月の時点で遷延する汎血球減少を認め、骨髄生検の結果 MDS（RAEB-２）の診断に至った。染色体検査にて複雑核型の予後不良症例であること、高齢であることを考慮し、輸血等の支持療法を行う方針となった。
【結語】多数回に化学療法を行った症例ではMDS発症のリスクを念頭におく必要がある。

10　婦人科悪性腫瘍に皮膚筋炎を合併した２例

豊田厚生病院　産婦人科
神谷知都世、正木希世、溝口真以、山本靖子、新城加奈子、水野伸宏、針山由美

【緒言】皮膚筋炎は約 25％に悪性腫瘍を合併するといわれ、婦人科悪性腫瘍の合併も多い。今回、皮膚筋炎に婦人科悪性腫瘍を合併した２症例を経験したので報告する。
【症例１】49 歳、Ｐ２、既往は健診の不整脈指摘のみ。皮疹を主訴に皮膚科受診し皮膚筋炎の診断を受け、全身検索で子宮頸部扁平上皮癌 stageⅠb１が発見された。広汎子宮全摘後 CCRT を導入し外来加療中である。【症例２】46 歳、Ｐ２、既往なし。遷延咳嗽を契機に発見された胸腹水の精査で漿液性卵巣癌 stageⅢc が発見された。原発巣摘出後の TC 療法１コース目後に皮疹、筋力低下が出現し皮膚筋炎の診断を受けた。筋力低下症状強く TC 療法と免疫抑制療法を併用し入院加療中である。
【考察】悪性腫瘍を合併する皮膚筋炎では、皮膚筋炎の診断が先行し数ヶ月～数年後に悪性腫瘍を発症することが多く、悪性腫瘍が先行する例は稀である。異なる診断契機の２症例について文献的考察を加えつつ治療経過を報告する。

11　急性呼吸窮迫症候群をきたした侵入奇胎の１例

一宮市立市民病院　産婦人科
加藤綾美、水野克彦、上原有貴、林　萌、淺野恵理子、竹下　奨、佐々治紀

【諸言】今回、我々は侵入奇胎により急性呼吸窮迫群（ARDS）を発症した１例を経験したので報告する。
【症例】51 歳、３妊３産。約１ヶ月前から持続する性器出血のため前医受診、子宮内に多嚢胞性腫瘤を認め子宮内膜増殖症の疑いで当院紹介初診となった。その２日後に大量の性器出血あり当院 ER を受診した際、SpO2 低下と肺水腫を認め入院となった。入院後、嚢胞性病変を含む子宮内容物が大量に自然排出され、血中 hCG 25000IU/ml 以上と異常高値を認め、胞状奇胎に伴う ARDS を発症していると考えられた。第２病日に子宮内容除去術を施行したが、呼吸状態は徐々に悪化し、第４病日に NPPV を装着し ICU 管理となった。その後呼吸状態は安定し、第５病日には NPPV を離脱した。第 11 病日に酸素投与を終了し、第 13 病日に退院となった。第 42 病日に単純子宮全摘術を施行、最終病理診断は Invasive Hydatidiform mole であった。血中 hCG の低下は順調型を辿り、術後 11 週にはカットオフ値未満となった。術後１年以上経過したが血中 hCG の再上昇は認めていない。
【考察】侵入奇胎による高ゴナドトロピン血症に伴い、血管透過性が異常亢進した結果 ARDS に進展したと考えられた。侵入奇胎による ARDS の報告は少ないが、重症化すると複合的な呼吸循環障害をきたすため迅速な診断と治療が必要である。

12　人工授精後に骨盤内膿瘍きたした一例

医療法人豊田会　刈谷豊田総合病院
臨床研修センター[※1]　産婦人科[※2]
成宮由貴[※1]、長船綾子[※2]、小林祐子[※2]、服部　惠[※2]、茂木一将[※2]、松井純子[※2]、梅津朋和[※2]、山本真一[※2]

不妊治療では患者背景に内膜症や子宮内操作を伴うことから、重症の骨盤内膿瘍を来すことがある。今回我々は人工授精後の骨盤内膿瘍に対し腹腔鏡下手術を行い、その後妊娠に至った一例を経験したので報告する。症例は 36 歳女性、G２P１、第２子不妊のため人工授精を行った。翌日から発熱、腹痛および下痢を認め近医内科を受診した。感染性腸炎と診断され AZM を内服し解熱したが、10 日後から症状が再燃した。LVFX を内服したが改善せず 16 日後に当院へ紹介となった。WBC17800/μl、CRP25.1mg/dl と高値であり、MRI では子宮前面に 10mm 大、付属器に右 54mm 大、左 84mm 大の膿瘍形成を認めたため、腹腔鏡下に左付属器摘出術、右卵管切除術、洗浄ドレナージ術を行った。炎症は徐々に改善し術後８日目に退院となった。術後４ヶ月で不妊治療を再開し術後９ヶ月で妊娠に至り現在まで妊娠継続中である。人工授精は手技が簡便で、開業医や総合病院において広く選択される不妊治療である。しかし本症例のように重篤な骨盤内膿瘍を来すことがあり、人工授精後に腹痛を認めた場合には骨盤腹膜炎や骨盤内膿瘍の可能性も考慮し、慎重に治療を行うことが必要である。

13　虫垂部子宮内膜症の一例

名古屋大学産婦人科
林祥太郎、中村智子、三宅菜月、村上真由子、村岡彩子、笠原幸代、仲西菜月、永井　孝、邨瀬智彦、大須賀智子、後藤真希、吉川史隆

腸管子宮内膜症の中で、回盲部に子宮内膜症病変を認めることは稀である。今回、盲腸腫瘍に対して腹腔鏡手術を施行し虫垂子宮内膜症による腸重積と診断された１例を経験したので、文献的考察を含めて報告する。
【症例】42 歳、G０。左下腹部痛と下血にて当院受診した。虚血性腸炎として治療されるも症状改善しなかった。CT 上、２cm 大の左卵巣内膜症性嚢胞と盲腸腫瘤を指摘された。大腸内視鏡カメラ及び注腸造影にて盲腸に３cm 大の腫瘤を認めた為、外科と協働で腹腔鏡下回盲部切除術、左卵巣内膜症手術を施行した。回盲部周囲の癒着はなく、虫垂は視認できなかった。４cm に拡げた臍部処置孔より回盲部切除を行った。一方、Douglas 窩は完全閉鎖しＳ状結腸は子宮に癒着していた。左卵巣内膜症性嚢胞は一部核出とし、残存病巣をアルゴンレーザーで焼灼し、Ｓ状結腸を一部剥離した。rASRM score：120, stageⅣ, severe。病理所見より、チョコレート嚢胞と、虫垂内膜症による完全型虫垂重積症と診断された。
【結語・考察】卵巣内膜症性嚢胞と、虫垂内膜症による虫垂重積症が併発した症例を経験した。術前診断は困難だが、子宮内膜症手術では稀少部位内膜症も念頭においた治療が重要と考えられた。

14　閉経後に腹腔内出血による出血性ショックを来した子宮筋腫症例

独立行政法人地域医療機能推進機能　中京病院　産婦人科
竹内智子、山中浩史、桐ケ谷奈生、加藤彬人、可世木聡、齊藤調子、岡本知光、救急科 中島紳史

子宮筋腫に起因する自覚症状は過多月経や下腹部膨満感等が多く、強度の腹痛の原因となることは極めて稀である。今回閉経後に筋腫表層の血管から腹腔内出血を生じ、強度の下腹部痛と出血性ショックを来した症例を経験したので報告する。症例は 54 歳、未経妊。15 年前に筋腫核出術を施行されたが、その後再度筋腫が発生し腹部膨満感を来していた。手術をすすめられていたが、本人が希望されず経過観察となっていた。今回数日来の下腹部痛が急激に増悪し、意識消失を起こしたため救急搬送された。当院来院時意識は戻っていたが、強度の下腹部痛は持続。血圧 55/40mmHg、SI=1.33 であった。子宮は著明に腫大（臍上５−６cmまで触知）。造影 CT にて多発筋腫及び多量腹水を認め、子宮表層は high density、その周囲が low density で、子宮表面からの出血が疑われた。RBC８単位、FFP６単位投与にて全身状態安定、第６病日に開腹、子宮全摘術及び両付属器摘出術を施行。子宮底部から頭側に発生した漿膜下筋腫表層の血管より oozing が認められ、腹腔内出血の原因と考えられた。腹腔内出血 1200mL、術中出血量 2061mL であった。摘出臓器重量 1850g、病理組織検査の結果は平滑筋腫であった。術後経過は良好で第 14 病日に退院となった。

15　子宮筋腫核出術後に多発肺結節で発症した良性転移性平滑筋腫の一例

名古屋第一赤十字病院
奥原充香、廣村勝彦、正橋佳樹、朝比奈録央、大西主真、上田真子、江崎正俊、三澤研人、木村晶子、夫馬和也、坂田慶子、猪飼　恵、西子裕規、栗林ももこ、手塚敦子、坂堂美央子、齋藤　愛、津田弘之、安藤智子、水野公雄

良性転移性平滑筋腫（BML）は稀であるが、既往子宮筋腫手術が原因の一つであるとされる。今回、我々は子宮筋腫術後７年目に多発肺結節として発症したBMLを経験したので報告する。症例は44歳、２妊２産で喫煙歴や石綿暴露歴なし。９年前に子宮粘膜下筋腫に対して子宮鏡下筋腫摘出を施行。その後２回の経腟分娩歴あり。２年前に会社の健診で孤立性肺結節影を認め、当院呼吸器内科へ紹介となった。胸部CTで最大径11mmの両側性多発肺結節影を認めた。腫瘍マーカーは基準範囲内であり、その後のCTでも著変なかったため外来フォローとなった。初診後10カ月目に肺結節は軽度増大し、転移性悪性肺腫瘍・肺真菌症・肺結核などを念頭に検査施行されたが、いずれも陰性であった。PETで左卵巣に軽度のリング状の集積を認めたが、卵巣機能性嚢胞と判断した。非常に緩徐だが増大傾向あるため、診断目的に胸腔鏡下肺部分切除術を施行した。組織学的に平滑筋腫であり、前回手術時の標本を再鏡検すると、同様の組織像でSTUMPや肉腫は否定的であった。以上より、良性転移性平滑筋腫と最終診断した。子宮筋腫再発を認めたため、現在Gn-RHa治療中である。子宮筋腫術後の多発良性腫瘍が疑われる場合にはBMLを鑑別に挙げる必要がある。

16　S状結腸閉塞をきたし診断に苦慮した放線菌感染の一例

西知多総合病院　産婦人科
齋藤　理、川地史高、関谷陽子

【緒言】放線菌感染は緩徐に進行し浸潤性の膿瘍形成するが、診断は容易ではない。右下腹部痛にて受診しIUD抜去し培養検査で放線菌陰性。一時軽快したが、再燃しS状結腸の完全閉塞を認め、手術施行した放線菌感染症を経験したので報告する。
【症例】60歳。５妊４産。１カ月にわたる右下腹部痛にて受診。超音波検査で、腹水なく左付属器に単純嚢胞、右付属器は腫瘤性病変認めなかった。腹部CTでは、結腸に憩室が散在し右付属器領域に炎症性変化を認めた。長期留置のIUD認めたため抜去、培養検査では放線菌陰性であり、セフェム系抗生剤１週間の内服で採血、症状とも改善。７週間後再度右下腹部痛認め来院。超音波で右付属器領域に壁肥厚した腸管を認めた。大腸ファイバーにて、S状結腸に壁外性の完全閉塞を認め、腹部CTで右付属器の腫大認めたため試験開腹術施行。右卵管はS状結腸に高度に癒着していた。迅速病理は陰性、子宮全摘　両側付属器切除　S状結腸切除術施行。永久病理で右卵管に放線菌膿瘍を認めた。術後12週間　アモキシリン内服続行し経過は良好であった。
【結語】IUD留置患者の腹痛では、放線菌感染に準じた治療から開始すべきであると考えられた。

17　急速輸血と子宮摘出により救命しえた子宮型羊水塞栓症の１例

トヨタ記念病院　周産期母子医療センター　産科
柴田崇宏、森尾明浩、長屋龍太郎、福田太郎、吉本理沙、上野琢史、山田拓馬、竹田健彦、宇野　枢、田野　翔、鵜飼真由、鈴木徹平、原田統子、岸上靖幸、小口秀紀

【緒言】羊水塞栓症は死亡率が高い産科救急疾患である。今回我々は、DIC 型後産期出血から心肺停止となり、急速輸血と子宮全摘出術を行い救命しえた羊水塞栓症の症例を経験したので報告する。
【症例】37 歳。４妊１産。妊娠 40 週６日に胎児機能不全の診断で鉗子分娩となった。胎盤娩出直後より出血が持続した。血圧は 70/35mmHg、脈拍 140bpm で、急速輸液を開始すると同時に輸血の準備を行った。血液検査で Hb：6.6g/dL、血小板：13.2万/μL、フィブリノゲン：測定感度以下、D-dimer：>600 μg/mL であり、産科 DIC スコア 27 点であった。急速輸血を開始したが、心肺停止に陥り、約 15 分間の胸骨圧迫を施行した。心拍再開後に羊水塞栓症の診断で、急速輸血を施行しながら子宮全摘出術を行った。総出血量は 8,149g であった。術後 14 日目に後遺症なく退院となった。子宮の病理組織検査では、脈管にフィブリン血栓形成が見られ、一部の標本では角化様物質および毛髪様構造物が散見され、羊水塞栓症として矛盾しない所見であった。
【結論】出血型の羊水塞栓症は、DIC 型後産期出血の鑑別診断として常に念頭に置く必要があり、母体の救命には急速輸血と子宮全摘出術が有用であった。

18　子宮内胎児死亡を伴う常位胎盤早期剥離に対しトロンボモデュリンαが有効であった２例

トヨタ記念病院　周産期母子医療センター　産科
森尾明浩、柴田崇宏、長屋龍太郎、福田太郎、吉本理沙、上野琢史、山田拓馬、竹田健彦、宇野　枢、田野　翔、鵜飼真由、鈴木徹平、原田統子、岸上靖幸、小口秀紀

【緒言】子宮内胎児死亡（IUFD）を伴う常位胎盤早期剥離における DIC の治療に遺伝子組換えトロンボモデュリンα（rhTM）が有効であった２例を経験したので報告する。
【症例】症例１は 31 歳、２妊１産。妊娠 39 週に常位胎盤早期剥離、IUFD の診断で緊急母体搬送となった。来院時、血圧 115/64mmHg、脈拍 74bpm、子宮口は１cm 開大し、Hb9.9g/dL、Plt22.2万/μL、FDP79.7 μg/mL、Fibrinogen283mg/dL、産科 DIC スコアは 12 点であった。直ちに rhTM の投与を行い、発症から６時間で経腟分娩となった。総出血量は 1,693g で、総輸血量は FFP８単位、RBC４単位であった。症例２は 31 歳、２妊１産。31 週に常位胎盤早期剥離、IUFD の診断で緊急母体搬送となった。来院時、血圧 107/77mmHg、脈拍 110bpm、子宮口は閉鎖していた。Hb8.9g/dL、Plt8.6万/μL、FDP>1,200 μg/mL、Fibrinogen<20mg/dL、産科 DIC スコアは 21 点であった。直ちに rhTM と輸血製剤の投与を行い、発症から 16 時間後に経腟分娩となった。総出血量は 3,770g、総輸血量は FFP32単位、RBC18単位、PC35単位であった。２例とも産後２日目に合併症なく退院となった。
【結論】IUFD を伴う常位胎盤早期剥離の経腟分娩における DIC の治療に rhTM は有用であった。

19　特発性冠動脈解離合併妊娠の１例

トヨタ記念病院　周産期母子医療センター　産科
福田太郎、柴田崇宏、森尾明浩、長屋龍太郎、吉本理沙、上野琢史、山田拓馬、竹田健彦、宇野　枢、田野　翔、鵜飼真由、鈴木徹平、原田統子、岸上靖幸、小口秀紀

【緒言】妊娠中の心筋梗塞の発症率は16,000人に１人とされ、そのうち４人に１人は冠動脈解離が原因とされている。今回我々は、妊娠中に冠動脈解離を発症し、緊急帝王切開で生児を得られた症例を経験したので報告する。
【症例】34歳、２妊２産。妊娠39週６日に突然の胸痛、背部痛を主訴に当院へ緊急搬送となった。心電図でⅠ、aVL、Ⅴ２-５誘導でST上昇、心エコーで左室前壁中隔の壁運動低下を認め、急性心筋梗塞の疑いで緊急冠動脈カテーテル検査を施行した。左前下行枝領域の血管解離を認め、血管内バルーン拡張術で再開通を得た。同日、IABP挿入下、全身麻酔下に帝王切開術を施行した。児は3,468gの女児でApgar scoreは８/９であった。術後は輸血の上IABP、循環作動薬での管理を行った。術翌日にヘパリン投与を再開したが再出血はなく、同日夜にはIABPを抜去した。術後７日目に再度冠動脈カテーテル検査を施行したが、有意狭窄は認めなかった。心不全管理を継続し、術後12日目に退院した。現在も循環器科外来に定期通院中であるが、心不全症状の再燃なく経過している。
【結論】妊娠中の冠動脈解離は稀な疾患ではあるが、致死的となる場合があり、胸痛、背部痛の鑑別診断として念頭に置く必要がある。

20　急性妊娠脂肪肝の１例

安城更生病院
松尾聖子、菅沼貴康、片山高明、角　真徳、花谷茉也、西野翔吾、廣渡平輔、岩崎　綾、藤木宏美、臼井香奈子、深津彰子、戸田　繁、鈴木崇弘、松澤克治

【緒言】急性妊娠脂肪肝は10000妊娠に１例と稀な疾患であるが､腎不全や肝機能障害、DICをきたす母児ともに死亡率の高い疾患である。血漿交換や肝移植が必要となる症例もある。今回、輸血を繰り返し要するも、保存治療のみで軽快した急性妊娠脂肪肝の１例を経験したので報告する。
【症例】27歳、３妊１産、自然妊娠、二絨毛膜二羊膜双胎。35週発熱にて受診、尿路感染疑いにて抗生剤処方し帰宅。３日で解熱するも、嘔吐、心窩部不快感継続あり、36週再診。両児に心音異常を認め、腰椎麻酔下に緊急帝王切開。第１子2296g、男児、Apgar５/７。第２子2264g、男児、Apgar８/９。両児NICU入院なし。白血球20600/μl、血小板15.8万/μl、血糖62mg/dl、AST/ALT 174/145IU/ml、総ビリルビン9.71mg/dl、LDH1010IU/ml、Cre3.24mg/dl、PT-INR2.16、APTT71.7秒、Fib42mg/dl、AT-Ⅲ1.4%とSwansea Criteriaを８項目満たし、急性妊娠脂肪肝と診断した。術中出血は633gであったが、その後出血持続しバクリバルーンを挿入した。術後２日目よりトロンボモジュリンαを使用、術後11日目まで輸血を要し、術後20日で退院となった。
【考察】DICが遷延し治療に難渋したが、保存的治療のみで軽快した急性妊娠脂肪肝を経験した。

21　血栓性血小板減少性紫斑病合併妊娠にPosterior reversible encephalopathy syndrome（PRES）を発症した１例

名古屋大学産婦人科、同　血液内科※1、同　腎臓内科※2、豊田厚生病院※3
渡邉絵里、中野知子、森山佳則、牛田貴文、今井健史、小谷友美、吉川史隆、兼松　毅※1、冨田英孝※2、山本靖子※3

【緒言】血栓性血小板減少性紫斑病（Thrombotic thrombocytopenic purpura；TTP）は、溶血性貧血、血小板減少、急性腎不全、動揺性精神神経症状、発熱を５徴とする疾患であるが、今回TTPにPosterior reversible encephalopathy syndrome（PRES）を発症した１例を経験したため報告する。
【症例】24歳、前回妊娠時に血小板減少、ADAMTS13活性低下を認めTTPと診断されていた。今回妊娠初期より血小板数５万/μL前後で経過していたが、妊娠36週で0.8万/μLと低下したため当院へ搬送となった。同日より血漿交換を開始し、36週３日血小板数8.3万/μLと改善を認めたため同日緊急帝王切開術を行った。術後高血圧と複視の訴えあり、頭部MRIで両頭頂葉・後頭葉の皮質～皮質下にＴ２強調、FLAIR像で高信号域を認めPRESと診断した。TTPは連日血漿交換施行するも改善に時間を要し、術後16日リツキシマブを開始され、徐々に血小板数の増加を認めている。
【考察】TTPは非常に稀な疾患であるが、妊娠中の血小板減少やPRESを発症しやすい病態であることも念頭に置いて診療にあたる必要がある。

22　胎児硬膜動静脈瘻の１例

愛知医科大学病院　産婦人科
櫻田昂大、鈴木佳克、山本珠生、若槻明彦

【緒言】硬膜動静脈瘻は脳血管奇形で、胎児発症例は短絡血流が多く、心拡大を伴うことも多い。治療は出生後に脳血管塞栓術が行われるが、重度の心不全により予後はきわめて不良である。今回我々は胎児硬膜動静脈瘻の症例を経験したので報告する。
【症例】33歳５経妊２経産。妊娠34週５日超音波検査にて胎児頭蓋内の異常血管像と心拡大を認め、出生後の血管内治療のため、当院紹介となった。超音波検査にて胎児の脳表面直下に広範囲なエコフリー像があり、その内部に豊富な血流を認めた。MRI検査で右後頭葉に脳軟化を疑う高信号域を認め、硬膜動静脈瘻と診断した。血管内治療の治療基準であるNeonatal evaluation scoreは脳軟化がある場合、８点以下となり治療の適応外であると説明したが、家族は治療を強く望まれた。妊娠37週３日、帝王施行（3374g、Apgar：８/８点、pH：7.240、BE：-3.5）。生後４日、14日心不全の改善のため、脳血管塞栓術施行した。しかし、心不全は進行し、日齢49日に死亡に至った。
【結論】胎内で硬膜動静脈瘻と診断し、心不全改善目的に血管内治療を行ったが、脳障害の程度が強く、循環不全を改善できなかったと考えられた。

23　胎児先天性心疾患および口唇裂合併のため紹介された１例

あいち小児保健医療総合センター　産科
児玉秀夫、野坂麗奈、早川博生

【諸言】口唇裂を認める児に先天性心疾患の合併率が高いことは良く知られている。今回最終的に 13trisomy の診断に至り、多職種で家族支援に対応した症例を報告する。
【症例】31 歳１経妊１経産。既往歴に特記事項無し。同一施設で左心低形成症候群と口唇裂を治療する事を希望され、32 週３日当院へ紹介。胎児発育不全と多発奇形の所見から、染色体異常の可能性を家族に説明したが、出生前検査は希望されなかった。37 週６日に骨盤位にて破水及び陣発したため、緊急帝王切開を施行、2269g の女児を出生した。多指症等、外表上の特徴から 13trisomy が強く疑われた。家族の考えを尊重しつつ多職種による合同カンファレンスを重ね、侵襲的手術は回避することを選択した。心不全に対する内科的治療を行いつつ家族との時間を大事にするため、自宅近くの周産期センターへ転院された。転院後、在宅医療を目指したが、徐々に肺うっ血が進行し家族に見守られ生後 49 日に永眠された。
【結語】染色体異常児の治療方針は医療者側と家族が向き合い、児にとって何が最善かを検討しながら個別対応することが重要である。

24　MRSA 乳腺膿瘍の２症例

名古屋掖済会病院　産婦人科
橋本悠平、野崎雄揮、篠田真実、安藤万恵、松川哲也、清水　顕、髙橋典子、三澤俊哉

【緒言】MRSA 乳腺膿瘍の２症例を経験したので報告する。
【症例１】27 歳の１産で２か月前に経腟分娩。左乳房痛あり前医で CDTR-PI 内服と SBT/CPZ 点滴治療に反応せず当院紹介受診となった。30mm の膿瘍腔あり穿刺排膿し SBT/AMPC 内服に変更した。穿刺排膿と小切開による排膿を行い、途中で CTRX 点滴に変更した。初回穿刺より７日目に MRSA と判明したがすでに感染兆候なく抗菌薬を中止とし治癒した。【症例２】29 歳の１産で４か月前に経腟分娩。右乳房に痛みと発熱あり当院受診。右乳房全体に発赤あり CCL 内服開始。内服から２日目に解熱したが超音波で 25mm の膿瘍出現し穿刺吸引した。膿瘍から MRSA が検出され ST 合剤内服に変更し授乳中止とした。穿刺で有効な排膿ができず膿瘍腔は 40mm となり切開排膿した。ST 合剤内服から５日後に薬疹が出現したため ST 合剤中止し MINO 内服に変更した。帰省をしたいという希望あり穿刺部にペンローズドレーン６mm 挿入し、自己にて毎日洗浄を指示した。８日後にドレーン抜去し抗生剤内服中止し、翌日に授乳開始とした。切開排膿から 24 日後に創部の閉鎖を認めた。
【考察】MRSA 乳腺膿瘍では MRSA 感受性抗菌薬の適切な選択と抗生剤治療に伴う授乳の中止と再開が問題となる。抗生剤選択と同時に十分な排膿を行うことが重要である。

25　周産期にＡ群β溶連菌感染と診断し治療し得た３例

名古屋第二赤十字病院　産婦人科
河井啓一郎、加藤紀子、白石佳孝、服部　渉、大堀友記子、小川　舞、加賀美帆、伊藤　聡、大脇太郎、佐々木裕子、波々伯部隆紀、丸山万理子、林　和正、茶谷順也、山室　理

【緒言】A 群β溶連菌（Group A Streptococcus；GAS）感染症の一部は劇症型となり、その頻度は 10 万人あたり２～４人であるが、死亡率は 30 ～ 60％と高い。周産期感染率は非妊娠時の 20 倍と高いが、特異的な症状に乏しく診断が困難である。周産期に GAS 感染を診断、治療し得た３例を報告する。
【症例１】36 歳、妊娠 40 週１日、分娩直前に 37.8℃の発熱あり、子宮内感染を疑い抗生剤治療し解熱した。産褥 10 日に 39.7℃の発熱あり、分娩時及び産褥の腟培養で GAS を認めた。【症例２】31 歳、妊娠 35 週に腟培養で GAS を認めたが症状なく経過をみていた。妊娠 38 週１日に分娩に至り、産褥１日に 37.7℃の発熱及び血圧低下にて当院転院となった。敗血症性ショック、DIC に対し集中治療を要した。【症例３】36 歳、妊娠 39 週２日に分娩に至り、産褥 10 日に 39℃の発熱および紅斑が出現し、抗生剤投与で症状は改善した。悪露培養から GAS を認めた。
【結語】GAS 感染は重篤化しうるため、感染徴候を認める妊産婦に対しては本疾患を念頭に置き、早期の治療介入が重要と考えられる。

26　生魚摂取により Edwardsiella tarda に感染し IUFD をきたした１例

名古屋第一赤十字病院　産婦人科
上田真子、津田弘之、朝比奈録央、正橋佳樹、大西主真、奥原充香、江﨑正俊、木村晶子、三澤研人、坂田慶子、夫馬和也、猪飼　恵、西子裕規、栗林ももこ、手塚敦子、坂堂美央子、齋藤　愛、廣村勝彦、安藤智子、水野公雄

【緒言】Edwardsiella tarda（以下 E.tarda）は自然界に広く存在しており、魚類（マダイ、ヒラメ、ウナギなど）、爬虫類など水系生物に常在菌している細菌であるが、ヒトへの感染は稀とされる。今回我々は E.tarda に感染し子宮内胎児死亡（IUFD）に至った極めて稀な症例を経験したので報告する。
【症例】34 歳女性、１経妊０経産。妊娠初期に近医より肥満および内膜ポリープ合併妊娠にて当院に紹介となった。妊娠経過は概ね順調であったが、妊娠 20 週３日の定期健診時に IUFD が確認された。翌日流産処置を行う予定であったが、帰宅後 40 度の発熱および腹部緊満を認め当院に救急搬送、そのまま陣痛発来し死産に至った。入院時の静脈血液培養２セットおよび胎盤培養からは E.tarda が検出された。直近に数回ヒラメの刺身の摂取歴があったこと、一般的な上行性感染と異なり切迫兆候より先に IUFD が確認されたことから、生魚摂取により E.tarda に感染し、母体菌血症となった結果、胎児死亡に至ったと考えられた。E.tarda は良好な薬剤感受性を示すにも関わらず、腸管以外の感染、特に敗血症や創部感染では致死率が高いとされる。妊娠中の生魚（特にヒラメ、マダイなどの刺身）の摂取は E.tarda 感染による IUFD の原因となり得ることを認識する必要がある。

27　Haemophilus haemolyticus による絨毛膜羊膜炎の１例

江南厚生病院　産婦人科
神谷幸余、原　茉里、小笠原桜、高松　愛、小﨑章子、水野輝子、若山伸行、木村直美、樋口和宏、池内政弘

【緒言】絨毛膜羊膜炎（CAM）は早産や前期破水の原因となり、種々の起因菌が報告されている。今回 Haemophilus haemolyticus による稀な CAM を経験したので報告する。
【症例】34 歳４経妊１経産。受診３日前より２歳の子供に上気道炎を認めた。妊娠 30 週１日､胎動減少を自覚し受診。検査上異常を認めず､塩酸リトドリン錠を処方し帰宅。翌日早朝から腹部緊満感を自覚し受診。子宮口１cm 開大、既破水、pretermPROM に対し、塩酸リトドリン点滴、ベタメタゾン筋注、ABPC 点滴、EM 内服を開始した。CTG 上、胎児頻脈と基線細変動減少、軽度変動一過性徐脈（VD）を認めた。入院２時間後 38℃の発熱、基線細変動は消失、軽度 VD を頻回に認め、緊急帝王切開を行った。児は 1376ｇ、APS ２/６点であり、NICU 入院となった。入院時採血で白血球数 21300/μl を認め、CAM と診断した。術後１日目に羊水培養と児の鼻汁培養から Haemophilus haemolyticus が検出された。術後７日目に SSI を認めたが、保存的治療で軽快し、術後 12 日目に退院した。
【結論】Haemophilus haemolyticus は口腔内常在菌であり、これまでに CAM を発症した報告は認めない。周囲の感染状況より起因菌を想定し適切な治療を行うことが必要である。

28　妊娠中期に発症した高 TG 血症による膵炎の一例

名古屋市立西部医療センター　産婦人科
野々部恵、中元永理、柴田春香、早川明子、十河千恵、川端俊一、高木七奈、田尻佐和子、西川尚実、尾崎康彦、柴田金光

【緒言】今回我々は２型糖尿病合併妊娠で妊娠 26 週に高 TG（トリグリセリド）血症による急性膵炎を発症した症例を経験したので報告する。
【症例】38 歳、Ｇ４Ｐ２（cs２回）。妊娠 26 週２日、朝からの急激な上腹部痛を主訴に外来を受診した。不規則な子宮収縮あり、入院管理となった。入院時血液検査で血清アミラーゼ値上昇と CT で膵のびまん性腫大と周囲の脂肪織吸収値の上昇を認め急性膵炎と診断した。また TG、血糖値や HbA1c も高値であった。大量補液・抗生剤・ガベキサートメシル酸塩の治療を開始し、さらに糖尿病についてはインスリンを導入しコントロールを図った。切迫早産症状に対しては塩酸リトドリンの内服でフォローをする方針となった。膵炎の経過は良好で第 19 病日に退院となった。妊娠の経過は問題なく、糖尿病のコントロールも行いながらフォローをした。既往帝王切開術の適応にて帝王切開術で妊娠 37 週１日に児を娩出した。
【結語】妊娠中は生理的に TG 高値となることに加え、本症例では初期より存在していた未治療の２型糖尿病により高 TG 血症が助長され急性膵炎を発症したものと考えられる。高 TG 血症による膵炎は予後不良である上に妊娠中の膵炎合併は母児ともに重篤な経過をたどるケースもあり、他科と連携し厳重な管理が必要となる。