# 第 105 回　愛知産科婦人科学会

# 学　術　講　演　会

# プ ロ グ ラ ム

日　時　　平成 29 年 7 月 1 日㈯　午後 2 時 00 分より

場　所　　名古屋大学医学部基礎研究棟　4Ｆ　第４講義室
　　名古屋市昭和区鶴舞町 65

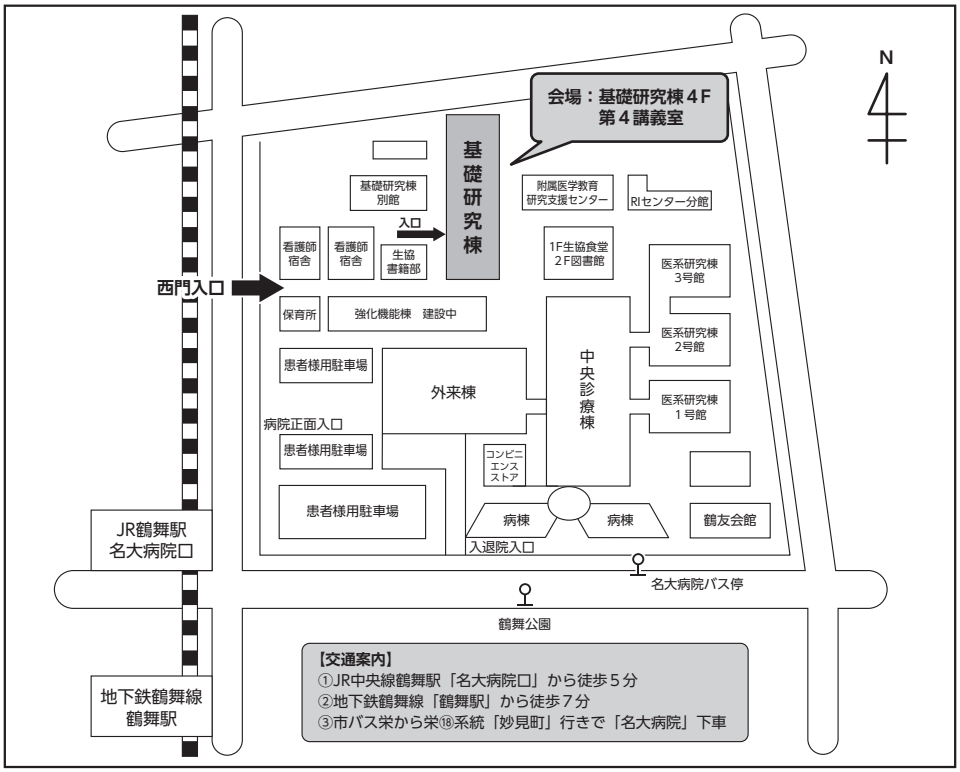



学術講演会会長
名古屋大学　産婦人科
吉川　史隆

# 第105回　愛知産科婦人科学会　次第

| | | |
|---|---|---|
| 1. | 理　事　会 | 13：00～13：30 |
| 2. | 評　議　員　会 | 13：30～14：00 |
| 3. | 総　会 | 14：00～14：10 |
| 4. | 一　般　演　題 | 14：10～16：51 |

## 演者へのお願い

⑴一般演題の発表はPCによる発表のみです。

⑵一般演題の発表時間は1題5分間、討論時間は1題2分間です。時間厳守でお願い致します。

⑶発表はPCによるプレゼンテーションで行います。アプリケーションはWindows版Power point 2007・2010・2013とさせて頂きます。なお、動画・Macは不可とさせて頂きます。

⑷保存ファイル名は、「演者名（所属施設名）」として下さい。

⑸フォントはOS標準のもののみご用意致します。画面レイアウトのバランス異常を防ぐため、フォントは「MSゴシック」「MS明朝」をお薦めします。

⑹メディアを介したウイルス感染の事例がありますので、最新のウイルス駆除ソフトでチェックしてください。

⑺発表データは平成29年6月16日㈮までにe-mailにてお送りください。

【送り先】e-mail：tok-obgy@med.nagoya-u.ac.jp
名古屋大学　産婦人科

⑻当日は、バックアップとしてUSBメモリーをご持参ください。

⑼スライド操作は演者ご自身で行っていただきます。

⑽PCの動作確認を行います。演者の方は発表の40分前までに受付をすませてください。当日のファイル差し替えは対応しかねますので、ご了承下さい。

## 託児所について

※託児所を利用される先生は下記メールアドレスへ平成29年6月15日㈭までにその旨をご連絡ください。
尚、保育士の手配の都合上、お預かりできる人数に限りがありますのでご了承ください。

e-mail：takuji-yoyaku@poppins.co.jp
問合せ先：㈱ポピンズ　電話〈052〉541-2100
平日のみ　17：30迄（担当 西澤味芳）

# プ　ロ　グ　ラ　ム

## 一般演題

第Ⅰ群　(14:10 ～ 14:38)　　座　長　　吉　川　史　隆

1．ベバシズマブが奏功した再発子宮頸癌の一例

……　名古屋大学　産婦人科、坂文種報徳會病院産婦人科※
吉田康将、内海　史、芳川修久、西野公博、坂田　純、
新美　薫、鈴木史朗、梶山広明、柴田清住※、吉川史隆

2．子宮頸癌、原発性腹膜癌で Bevacizumab 投与後に消化管障害を生じた２例

……　藤田保健衛生大学医学部　産婦人科
水野雄介、河合智之、塚本和加、尾﨑清香、吉澤ひかり、
大脇晶子、野田佳照、大谷清香、市川亮子、鳥居　裕、
藤井多久磨

3．劇症型アメーバ感染症を併発し死亡に至った子宮頸癌の一例

……　名古屋第一赤十字病院　産婦人科
江崎正俊、上田真子、大西和真、村瀬充香、木村晶子、
三澤研人、猪飼　恵、坂田慶子、福原信彦、夫馬和也、
西子裕規、三宅菜月、柵木善旭、手塚敦子、齋藤　愛、
坂堂美央子、廣村勝彦、安藤智子、水野公雄

4．骨盤内から臀部に広範に進展した侵襲性血管粘液腫
(aggressive angiomyxoma) の１例

……　愛知県がんセンター中央病院　婦人科部
服部諭美、森　正彦、近藤紳司、水野美香

第Ⅱ群　(14:38 ～ 15:06)　　座　長　　梶　山　広　明

5．類内膜癌破裂から緊急血管内治療（IVR）を施行することで救命しえた１例

……　名古屋大学医学部付属病院　産婦人科
中村拓斗、梶山広明、内海　史、芳川修久、西野公博、
坂田　純、新美　薫、鈴木史朗、吉川史隆

6．若年女性の漿液性境界悪性表在性腫瘍の一例

……　JCHO 中京病院
桐ケ谷奈生、山中浩史、加藤彬人、可世木聡、杉田智歌、
齊藤調子、岡本知光

7．診断が困難であった卵巣原発顆粒球肉腫の１症例

……　刈谷豊田総合病院　産婦人科
犬飼加奈、梅津朋和、小林祐子、茂木一将、青木智英子、
松井純子、長船綾子、山本真一

8．卵巣成熟嚢胞性奇形腫に合併した抗 NMDA 受容体脳炎の１例

……　一宮西病院　産婦人科、同 神経内科※
松原寛和、水川　淳、福岡浩一郎、岡田弘明※、山口啓二※

第Ⅲ群　(15:06 ～ 15:41)　　座　長　　岩　瀬　　明

9．大量出血をきたした子宮頸部筋腫に対してUAEを行い、子宮温存し得た症例

……　愛知医科大学　産婦人科

岡本宜士、齊藤拓也、大脇佑樹、吉田敦美、岩﨑慶大、篠原康一、若槻明彦

10. 月経困難症の治療に難渋した嚢胞性子宮腺筋症

……　中部労災病院

則竹夕真、大岩絢子、井上明子、菅　もも、渡部百合子、藤原多子

11. 術前診断が右卵巣腫瘍であった虫垂粘液嚢胞腺腫の１例

……　名古屋掖済会病院　臨床研修センター、同 産婦人科※1、同 外科※2

萩本真理奈、橋本悠平※1、安藤万恵※1、松川哲也※1、石橋由妃※1、高橋典子※1、三澤俊哉※1、清板和昭※2、尾辻英彦※2

12. 卵巣子宮内膜症性嚢胞に対する薬物治療中に自然気胸を繰り返し、外科的治療を要した胸腔内子宮内膜症の１例

……　名古屋第一赤十字病院　産婦人科、同 呼吸器外科※

福原伸彦、上田真子、大西主真、江﨑正俊、木村晶子、三澤研人、猪飼　恵、坂田慶子、夫馬和也、西子裕規、三宅菜月、柵木善旭、栗林ももこ、手塚敦子、坂堂美央子、齋藤　愛、廣村勝彦、安藤智子、水野公雄、森　正一※

13. 凍結未受精卵に射出精子を用いてICSIを行い妊娠に至った高度乏精子症の２症例

……　G&Oレディスクリニック、G&Oレディスクリニック附設不妊センター培養室※

伊藤博則、佐々木伸子、山田悠子※、恩田晴美※、津曲香緒里※、呉　明超

第Ⅳ群　(15:41 ～ 16:16)　　座　長　　小　谷　友　美

14. 子宮内膜病変に対しメドロキシプロゲステロン（MPA）療法をされ、自然妊娠し 23 週で早産に至った１例

……　名古屋市立大学　産科婦人科

野村佳美、鈴森伸宏、森　亮介、千田智子、犬塚早紀、伴野千尋、澤田祐季、間瀬聖子、西川隆太郎、北折珠央、荒川敦志、杉浦真弓

15. Candida による絨毛膜羊膜炎の１例

……　愛知医科大学　産婦人科

櫻田昴大、山本珠生、守田紀子、二井章太、橘　理香、松下　宏、渡辺員支、鈴木佳克、若槻明彦

16. 妊娠中にクローン病を発症し、絨毛膜羊膜炎との鑑別が困難であった１例

……　安城更生病院　産婦人科

西野翔吾、菅沼貴康、廣渡平輔、岩崎　綾、藤木宏美、横山真之祐、臼井香奈子、坪内寛文、管聡三郎、深津彰子、戸田　繁、松澤克治、鈴木崇弘

17. 出生前に診断し , 早期治療介入した二分脊椎の２例

……　名古屋第二赤十字病院　産婦人科

加賀美帆、加藤紀子、白石佳孝、服部　渉、大堀友記子、小川　舞、安田裕香、伊藤　聡、佐々木裕子、波々伯部隆紀、大脇太郎、丸山万理子、林　和正、茶谷順也、山室　理

18. Twin reversed arterial perfusion sequence に対してラジオ波血流遮断術後、生児に重症 FGR を生じた１例

……　名古屋第一赤十字病院　産婦人科

上田真子、大西主真、江崎正俊、福原信彦、木村晶子、三澤研人、猪飼　恵、坂田恵子、夫馬和也、西子裕規、三宅菜月、栗林ももこ、坂堂美央子、手塚敦子、斎藤　愛、廣村勝彦、安藤智子、水野公雄

第Ⅴ群　(16:16 ～ 16:51)　　座　長　　中　野　知　子

19. 癒着胎盤にて子宮摘出術を施行した３症例

……　名古屋市立西部医療センター　産婦人科
中元永理、柴田春香、早川明子、十河千恵、松浦綾乃、
高木七奈、川端俊一、西川尚実、尾崎康彦、柴田金光

20. 帝王切開術後に生じた子宮仮性動脈瘤に対し UAE が有効であった一例

……　名古屋第二赤十字病院　産婦人科
白石佳孝、加藤紀子、服部　渉、小川　舞、加賀美帆、
大堀友記子、安田裕香、伊藤　聡、波々伯部隆紀、佐々木裕子、
大脇太郎、丸山万理子、林　和正、茶谷順也、山室　理

21. 帝王切開後の PDPH 発症と麻酔体位及び穿刺方向の関連性についての検討

……　医療法人 清慈会 鈴木病院　産婦人科、同 麻酔科※
鈴木崇浩、荒木ひろみ※、高本利奈、宮崎泰人、藤井真紀、
安江由起、安江　朗、新里康尚、高橋正明、鈴木清明

22. 帝王切開後に子宮切開創部膿瘍をきたした１例

……　JCHO 中京病院
山中浩史、桐ケ谷奈生、加藤彬人、可世木聡、杉田智歌、
齊藤調子、岡本知光

23. 当院における超緊急帝王切開術の検討

……　豊橋市民病院
國島温志、岡田真由美、尾瀬武志、窪川芽衣、嶋谷拓真、
植草良輔、甲木　聡、藤田　啓、矢吹淳司、北見和久、
河合要介、高野みずき、梅村康太、安藤寿夫、河井通泰

## 一般演題

### 1　ベバシズマブが奏功した再発子宮頸癌の一例

名古屋大学　産婦人科、坂文種報徳會病院　産婦人科※
吉田康将、内海　史、芳川修久、西野公博、坂田　純、新美　薫、鈴木史朗、梶山広明、柴田清住※、吉川史隆

進行・再発子宮頸癌は、化学療法の感受性が低下する影響などもあり、依然として予後不良である。2016 年 5 月よりベバシズマブが進行・再発子宮頸癌に対して保険適応が拡大され、臨床応用されているが、その有用性については不明な点もある。今回、再発子宮頸癌に対してベバシズマブ併用療法が奏功した症例を経験したので報告する。症例は 25 歳、子宮頸部扁平上皮癌の IB 1 期に対して、広汎子宮頸部全摘術を施行し、術後補助療法なく経過観察とした。術後 41 ヶ月後、左卵巣再発に対し左付属器摘出後に CCRT を施行したが、右大腿骨頭に再々発し、化学療法施行後に転居のため当院へ紹介となった。その後も肝転移、肺転移と再発を繰り返し、それぞれ手術および化学療法（TC、CPT-11）を行った。その後 27 ヶ月の無病生存期間の後、PET/CT にて腸骨に及ぶ左骨盤内に 35mm 大の集積（SUVmax: 7.36）を認め、4 回目の再発と診断した。化学療法（CDDP+5-FU、NGT+CDDP）を行うも SD であり、TC+Bev 療法を施行した。骨髄抑制により投与間隔の延長は必要ではあったが、計 10 コース施行後の PET/CT では、腫瘍はほぼ消失し、集積も見られなくなった（SUVmax: 2.37）。再発子宮頸癌に対するベバシズマブ併用療法は有用な可能性がある。今後も症例を集積し、有効性を検討していく必要がある。

### 2　子宮頸癌、原発性腹膜癌で Bevacizumab 投与後に消化管障害を生じた２例

藤田保健衛生大学医学部　産婦人科
水野雄介、河合智之、塚本和加、尾崎清香、吉澤ひかり、大脇晶子、野田佳照、大谷清香、市川亮子、鳥居　裕、藤井多久磨

【緒言】近年、Bevacizumab（BEV）の使用機会が増えているが、有害事象として消化管穿孔などの重大な消化管障害が知られている。今回、子宮頸癌と原発性腹膜癌で BEV 投与後に消化管障害を生じた２例を経験したので報告する。
【症例】症例１：47 歳、２経妊１経産。既往歴に特記事項なし。子宮頸癌 IB２期に対して同時化学放射線療法（CCRT）を施行し病理学的 CR となったが、５カ月後に多発肺転移を認めた。再発治療として Paclitaxel + Carboplatin（TC 療法）+ BEV の１サイクル目を施行した３週間後に腹痛および炎症反応の上昇を認めた。腹部 CT 画像で消化管穿孔と診断し、人工肛門造設術を施行した。
症例２：78 歳、０経妊０経産。既往歴に脂質異常症。原発性腹膜癌ⅣA期に対して、TC 療法を５サイクル施行後に腫瘍減量術を施行した。術後追加治療として TC 療法+ BEV を１サイクル施行したところ、１週間後に腹痛と嘔吐が出現し、腹部単純 X 線画像で小腸ガス像および niveau を認めたため腸閉塞と診断した。絶飲食による消化管安静を行ったところ腸閉塞は自然軽快した。
【結語】当院でのBEV投与後の消化管障害の発生頻度は４％（２/50 例）であった。BEV 投与時には重篤な消化管障害が生じうることを改めて念頭に置き、慎重な適用決定と全身管理を行う必要がある。

## 3　劇症型アメーバ感染症を併発し死亡に至った子宮頸癌の一例

名古屋第一赤十字病院　産婦人科
江崎正俊、上田真子、大西和真、村瀬充香、木村晶子、三澤研人、猪飼　恵、坂田慶子、福原信彦、夫馬和也、西子裕規、三宅菜月、柵木善旭、手塚敦子、齋藤　愛、坂堂美央子、廣村勝彦、安藤智子、水野公雄

【緒言】今回、子宮頸癌に劇症型アメーバ感染症を併発し死亡にいたった一例を経験したので報告する。
【症例】39 歳女性、１経妊１経産、既往歴不詳、海外渡航歴なし、風俗業従事歴有り。意識障害で当院救急搬送された。搬送時現症は、意識レベル JCS300　血圧 61/50　脈拍 105 であった。クスコ診では悪臭を伴う性器出血があり、米の研ぎ汁様の液体貯留を認め、子宮腟部は壊死性変化が強く破壊されており、視診・内診にて同定困難であった。子宮頸部の生検では壊死組織のみであった。搬送時の血液検査にて CRP32.72　WBC125700　Na114　K7.4　随時血糖 29　Cre2.42 と、敗血症性ショック・高 K 血症･相対的副腎不全･腎機能障害を認めた。搬送時の全身 CT にて子宮直腸瘻が疑われ、感染源と推察された。挿管管理・抗生剤投与・抗 DIC 治療により状態改善していたが、腸閉塞発症を機に、多発静脈血栓症・肺塞栓症をきたし、再度敗血症性ショック・多臓器不全を認め､治療開始 12 日目に死亡した｡死因究明のために剖検を施行｡子宮頸部･肝臓・大腸粘膜にアメーバ虫体を認め、子宮頸部と両側付属器・肝臓・腸管にアメーバ性膿瘍をきたしていた。死因は、劇症型播種性アメーバ敗血症と推察された。
【結語】子宮頸癌に劇症型アメーバ感染症を併発し死亡にいたった一例を経験した。

## 4　骨盤内から臀部に広範に進展した侵襲性血管粘液腫 (aggressive angiomyxoma) の１例

愛知県がんセンター中央病院　婦人科部
服部諭美、森　正彦、近藤紳司、水野美香

【緒言】侵襲性血管粘液腫（aggressive angiomyxoma）は、生殖期女性の骨盤壁、肛門周囲、外陰部などに好発する稀な腫瘍である。治療の第一選択外科的切除であるがホルモン治療が有効であるとの報告もある。当院で経験した aggressive angiomyxoma の１例について文献的考察を加えて報告する。
【症例】50 歳代女性、４経妊３経産、３年前より臀部の左右差を自覚、増大するため前医を受診。MRI 画像で子宮筋腫、卵巣嚢腫および骨盤腔を超え左臀部へ進展する長径 26㎝の不整形腫瘤を指摘。臀部切開生検で aggressive angiomyxoma と診断され、加療目的に当院紹介となる。HE 標本の組織像、免疫組織化学染色で actin, desmin, estrogen および progesterone receptor 陽性であり当院でも同様の診断。患者は手術の決心がつかず、多発筋腫による過多月経もみられたことより、代替療法として同意の上、GnRH analog を開始した。Leuprorelin Acetate ６回投与後、腫瘍は縮小したが、休薬中に再増大を認め、本人と相談の上、再度 GnRH analog 投与し、手術とした。手術は砕石位、経腹的に子宮と両側付属器を摘出した後、後腹膜腔の腫瘍を仙骨前面、直腸、腟などの周囲臓器との剥離をし、肛門挙筋腱弓まで進めた。次に、左臀部からの腫瘍と周囲組織との間の剥離を進め、腹腔内と交通させ、再度腹腔内からのアプローチで腫瘍を摘出した。
【考察】本症例より、広範囲に進展する aggressive angiomyxoma においては、術前のホルモン治療と外科的治療の併用が有用である可能性が示唆された。

## 5　類内膜癌破裂から緊急血管内治療（IVR）を施行することで救命しえた１例

名古屋大学医学部付属病院　産婦人科
中村拓斗、梶山広明、内海　史、芳川修久、西野公博、坂田　純、新美　薫、鈴木史朗、吉川史隆

【諸言】卵巣腫瘍破裂は時に活動性の腹腔内出血を伴い緊急手術を必要とする。破裂し緊急手術を必要とした類内膜腺癌の報告は少ない。今回、腹腔内大量出血を認めたが、緊急 IVR と手術により救命しえた卵巣癌破裂の一例を経験した。
【症例】50 歳、０経妊。28 歳時に両側内膜症性嚢胞治療歴あり。主訴は腹部膨満感、MRI で充実成分を伴う 15 × 10cm 大の腫瘍を認めた。卵巣癌を疑い根治術施行予定となっていたが、待機中に腹部激痛、意識消失を呈し、当院 ER に搬送となった。受診時、BP85/62、HR72/ 分、Hb4.9g/dl と出血性ショックの状態であり、CT では 13 × 11cm の腫瘍と大量腹水を認めた。RCC 10 単位、FFP ８単位輸血、緊急腫瘍栄養血管塞栓術を施行し、全身状態が安定したため、翌日手術を施行した。皮膜破綻し出血を伴う 15cm 大の左卵巣腫瘍を認め、単純子宮全摘、両側付属器摘出術を施行し、出血量 7307ml であった。病理組織は類内膜癌 G3、術後経過良好で退院した。
【結語】急性腹症を呈する類内膜腺癌破裂は現在まで６例報告があり各症例の特徴を示す。卵巣腫瘍破裂に対して緊急 IVR を施行した報告はなく、卵巣腫瘍破裂による大量出血に対して緊急 IVR も有用であると考えられた。

## 6　若年女性の漿液性境界悪性表在性腫瘍の一例

JCHO 中京病院
桐ケ谷奈生、山中浩史、加藤彬人、可世木聡、杉田智歌、齊藤調子、岡本知光

上皮性卵巣腫瘍では嚢胞が形成され、悪性になると充実性成分が出現することが一般的である。しかし腫瘍のほとんどが充実性の場合もある。今回後者のタイプの一つである漿液性境界悪性腫瘍（表在乳頭状型）を経験したので報告する。症例は 16 歳、月経周期は整調、未経妊、既往に特記すべき事項なし。下腹部痛と腫瘤感のため近医受診、下腹部腫瘤を指摘され当院へ紹介された。超音波検査で右骨盤腔に直径８～９cm の充実性腫瘤が認められ、MRI では腫瘤陰影の他に血性腹水が疑われ、右卵巣出血と診断、経過観察となった。一か月後下腹痛増悪、腫瘍マーカー値も上昇し卵巣腫瘍も否定できないため手術施行、腹腔鏡下にて乳頭状隆起を伴う右卵巣腫瘍が確認された。なお腫瘍表層に出血や壊死はみられなかった。直ちに開腹術に移行、右卵巣健常部の表層から外向性に発育した腫瘍であった。左卵巣、子宮に異常は認められず、腹腔内に明らかな播種病巣は確認できなかった。術中迅速組織診断は serous borderline tumor で、右卵巣健常部を温存し腫瘍切除を行った。最終病理診断は serous borderline tumor, surface papillary type であった。術後現在までのところ再発徴候は認められていない。

## 7　診断が困難であった卵巣原発顆粒球肉腫の１症例

刈谷豊田総合病院　産婦人科
犬飼加奈、梅津朋和、小林祐子、茂木一将、青木智英子、松井純子、長船綾子、山本真一

顆粒球肉腫（granulocytic sarcoma GS）は急性骨髄性白血病（AML）やその他の骨髄疾患の発症時または経過中に発生する疾患である。しかし、AML に先行して卵巣に GS が発生することは非常に稀である。今回我々は、患側付属器摘出術施行後 AML を発症した症例を経験したので報告する。症例は 41 歳未経妊女性、数日前からの下腹部痛を主訴に近医受診し、骨盤内腫瘤を認め当院紹介となった。画像上右卵巣に 9 cm 大充実性腫瘍を認め卵巣癌が疑われたが、本人に子宮温存希望があり、右付属器摘出術を施行した。組織学的には CD99 陽性の small round cell tumor であり、当初は primitive neuroect odermal tumor と判断された。術後化学療法導入時の血液検査にて、不明細胞の出現と LDH の急上昇を認め、血液疾患を疑い内科依頼した。血液内科と協議の上、病理結果が高悪性度であったため卵巣癌治療を先行することとし、TC 療法を開始した．その後、骨髄病理の結果が AML であり、卵巣病変は GS と診断された。卵巣原発腫瘍と判断し治療中であっても、経過中に不明細胞が出現した際は顆粒球肉腫を念頭に置き、慎重に方針を決定すべきと考えられる。

## 8　卵巣成熟嚢胞性奇形腫に合併した抗 NMDA 受容体脳炎の１例

一宮西病院　産婦人科、同 神経内科※
松原寛和、水川　淳、福岡浩一郎、岡田弘明※、山口啓二※

【緒言】抗 NMDA（N-methyl-D-aspartate）受容体脳炎は若年女性に好発し、高頻度に卵巣成熟嚢胞性奇形腫（以下 MCT）に合併する自己免疫性脳炎である。今回 MCT に合併した抗 NMDA 受容体脳炎の１例を経験したので報告する。
【症例】31 歳、２経産婦。７日前から 38 度台の発熱と頭痛の増強があり、会話が成立しなくなったために当院神経内科受診、入院となった。ウィルス性脳炎を疑いアシクロビル、ステロイドパルス療法を行ったが病状悪化し、入院６日目の骨盤部 CT では左卵巣の嚢胞性病変は明らかではなかったが、骨盤 MRI で左卵巣に 28mm 大の腫瘤性病変を認めた。MCT を疑う所見乏しかったが抗 NMDA 受容体脳炎を完全には否定できず、腹腔鏡下左付属器摘出術を施行した。病理組織学的所見は一部に皮膚組織、脂肪組織、神経組織などを認める MCT で、入院１ヶ月目に髄液中の抗 NMDA 受容体抗体陽性（抗体価 20 倍）と判明した。術後、免疫グロブリン大量療法、血漿交換、ステロイドパルス療法施行しても意識障害遷延していたが、現在入院４ヶ月目で介助にて独歩可能な状態に回復した。
【結語】MCT を疑う所見が乏しい際の脳炎に対する卵巣切除の適応判断は難しく、慎重に対応する必要があると考えられた。

## 9　大量出血をきたした子宮頸部筋腫に対して UAE を行い、子宮温存し得た症例

愛知医科大学　産婦人科
岡本宜士、齊藤拓也、大脇佑樹、吉田敦美、岩﨑慶大、篠原康一、若槻明彦

【緒言】子宮頸部筋腫による重篤な過多月経の症例が近年報告されているが、それに対する UAE の有用性についての報告は少ない。今回、頸部筋腫が原因で 4000ml 以上の性器出血に対し２回の UAE 施行後、腹腔鏡下子宮筋腫核出術を行い、子宮温存し得た症例を経験したので報告する。
【症例】39 歳、未妊未産婦。過長月経を主訴に近医受診、その際に Hb8.0g/dl の貧血を指摘され、CT では子宮頸部に 4 cm 大の子宮筋腫を認めたため総合病院へ紹介となった。同日、Hb5.8g/dl まで低下したため輸血を行い、入院による経過観察となった。その後も性器出血が 4000ml 程度ありショックバイタルのため子宮全摘の適応と考えられたが、挙児希望があったため、UAE 目的で当院へ救急搬送となった。血管造影では左子宮動脈上行枝からの出血を確認し同部を多孔性ゼラチンスポンジで塞栓した。退院３日後に多量の出血があり右子宮動脈上行枝より出血を認め、再度 UAE にて止血した。２ヶ月後、腹腔鏡下子宮筋腫核出術を施行した。術中出血は 10ml であり、術後は過多月経も改善し経過順調である。
【考察】UAE は本症例のように挙児希望はあるが、子宮出血がコントロールできない症例に対して子宮全摘を回避すべき有用な治療法と考えられた。

## 10　月経困難症の治療に難渋した嚢胞性子宮腺筋症

中部労災病院
則竹夕真、大岩絢子、井上明子、菅　もも、渡部百合子、藤原多子

嚢胞性子宮腺筋症は高度の月経痛を呈し術前診断が困難な子宮腫瘍であり、薬物治療抵抗性で外科的治療が必要となることが多い。今回病変を腹腔鏡下に切除し得た症例を経験したので報告する。患者は特記すべき既往歴のない未経妊の 20 歳女性。初潮は 11 歳、14 歳頃より高度の月経痛を認め、近医に受診歴があった。当科へは NSAIDs でも改善しない腹痛を主訴に受診された。造影 CT で子宮筋層内に環状増強効果を呈する３cm 大の嚢胞性病変を認めた。骨盤 MRI で嚢胞内部はＴ１，Ｔ２強調画像ともに高信号を呈していた。変性筋腫を疑い月経時の NSAIDs 定期内服を開始し経過観察としていたが、次第に疼痛が高度となり、10 か月後より LEP 製剤を開始した。その後症状は軽快したが、NSAIDs 内服が必要な状態が続くため、本人家族と相談のうえ初診より２年後に腹腔鏡下腫瘍核出術を施行した。子宮腫瘍の核出中にチョコレート嚢胞様の内容液の流出を認めた。病理結果は嚢胞性子宮腺筋症であった。術後月経痛は改善したが、再発予防のため LEP 製剤を継続している。嚢胞性子宮腺筋症は稀な疾患だが、治療抵抗性の月経痛では鑑別に挙げる必要があると思われた。また、若年に発症のピークがあることから低侵襲で美容的に優れる腹腔鏡手術の良い適応であると考えられた。

## 11　術前診断が右卵巣腫瘍であった虫垂粘液嚢胞腺腫の１例

名古屋掖済会病院　臨床研修センター、同 産婦人科[※1]、同 外科[※2]
萩本真理奈、橋本悠平[※1]、安藤万恵[※1]、松川哲也[※1]、石橋由妃[※1]、高橋典子[※1]、三澤俊哉[※1]、清板和昭[※2]、尾辻英彦[※2]

【緒言】右卵巣腫瘍と診断して腹腔鏡下手術を開始したが、術中に虫垂腫瘍と判明し腹腔鏡下回盲部切除術を行った虫垂粘液嚢胞腺腫の症例を経験したので報告する。
【症例】72 歳の３経妊２経産の婦人で、前医より右卵巣腫瘍の診断で当科紹介受診となった。経腟超音波では右附属器領域に長径 79mm のだるま型の嚢胞あり、MRI では T１強調画像は低信号、T２強調画像は高信号で充実部分や拡散の低下を認めない嚢胞性の腫瘤であった。良性の右卵巣腫瘍と術前診断し腹腔鏡下手術を開始したところ、右子宮附属器は正常所見で病変は回盲部と連続していることから虫垂腫瘍と診断し、外科にて腹腔鏡下回盲部切除術を施行した。病理診断は虫垂粘液嚢胞腺腫であった。
【考察】虫垂粘液嚢胞腺腫は稀な疾患であり、破裂や粘液の漏出により腹膜偽粘液腫を来す可能性があるため、慎重な手術操作を要する。本症例のように術中に虫垂粘液嚢胞腺腫と診断された症例報告は散見されるが、適切な手術戦略のために術前に診断できることが望ましい。【結語】右下腹部の病変が見られる際には虫垂腫瘍も念頭におき、病変と回盲部や子宮附属器との位置関係について十分に検討する必要があると考える。

## 12　卵巣子宮内膜症性嚢胞に対する薬物治療中に自然気胸を繰り返し、外科的治療を要した胸腔内子宮内膜症の１例

名古屋第一赤十字病院　産婦人科、同 呼吸器外科[※]
福原伸彦、上田真子、大西主真、江﨑正俊、木村晶子、三澤研人、猪飼　恵、坂田慶子、夫馬和也、西子裕規、三宅菜月、柵木善旭、栗林ももこ、手塚敦子、坂堂美央子、齋藤　愛、廣村勝彦、安藤智子、水野公雄、森　正一[※]

【諸言】胸腔内子宮内膜症は月経に伴い気胸を発症する稀少部位子宮内膜症のひとつでまれな疾患とされている。今回内膜症性嚢胞の薬物治療中に気胸を繰り返し、胸腔鏡下手術で胸腔内子宮内膜症の診断に至った症例を経験したので報告する。
【症例】41 歳、２回経産婦。X 年２月に月経困難症で前医初診した際に９cm 大の卵巣腫瘍を指摘、当院に紹介された。骨盤 MRI で左卵巣子宮内膜症性嚢胞と診断し、手術までは LEP 製剤使用し、６月に腹腔鏡手術予定となった。４月、６月に自然気胸を発症し、胸腔ドレナージ行い、手術は延期となった。６月からリュープロレリン酢酸塩 1.88mg を３ケ月使用したが、８月に２回、10 月に１回気胸が再発し、10 月胸腔鏡下手術を施行した。病理診断で切除した肺および生検した横隔膜組織より子宮内膜症病変を認めた。12 月に腹腔鏡下左附属器摘出術を行い、病理診断は内膜症性嚢胞で、r-ASRM スコアは 22 点であった。術後は LEP 製剤使用し、気胸・内膜症性嚢胞の再発なく、経過良好である。
【考察】胸腔内子宮内膜症の治療は薬物治療が中心となるが、本症例の様に薬物治療中に気胸を繰り返す場合もあり、診断を兼ねた外科的治療が必要となることもある。

## 13　凍結未受精卵に射出精子を用いてICSIを行い妊娠に至った高度乏精子症の２症例

G&O レディスクリニック、G&O レディスクリニック附設不妊センター培養室※
伊藤博則、佐々木伸子、山田悠子※、恩田晴美※、津曲香緒里※、呉　明超

未受精卵子の凍結保存は以前きわめて困難であったが、近年技術が飛躍的に向上し高い生存率で可能になった。さらにその技術は不妊治療以外の分野でも注目されるようになった。今回ICSI予定であったが採卵時射出精子の不足でガラス化法にて凍結した未受精卵子を用い妊娠が成立した高度乏精子症２症例を経験した。症例１は35歳、全視野で数個の精子の高度乏精子症に対し、ICSIを２回試みたが妊娠に至らなかった。３回目のICSIにおいて11個採卵するも射出運動精子は２個で７個の成熟卵子を凍結保存した。５ヶ月後４個の凍結卵子を融解しICSIを行いすべて受精、分割し、day３で再凍結を行い融解胚移植にて妊娠が成立した。症例２は37歳、精子濃度0.65 × $10^6$/mℓの高度乏精子症に対してICSIを行った。５個採卵するも射出運動精子は１個で４個の成熟卵子を凍結保存した。３カ月後４個の凍結卵子を融解しICSIを行いすべて受精、分割し、day３で再凍結を行い融解胚移植にて妊娠が成立した。未受精卵子のガラス化法による凍結・融解後の生存率、ICSI後の受精率、胚発生率は良好であり、さらに胚凍結を行っても生存可能であることが示唆された。

## 14　子宮内膜病変に対しメドロキシプロゲステロン（MPA）療法をされ、自然妊娠し23週で早産に至った１例

名古屋市立大学　産科婦人科
野村佳美、鈴森伸宏、森　亮介、千田智子、犬塚早紀、伴野千尋、澤田祐季、間瀬聖子、西川隆太郎、北折珠央、荒川敦志、杉浦真弓

【緒言】近年、子宮内膜病変を有する若年婦人が増加している。今回、妊孕性温存を希望され、メドロキシプロゲステロン（MPA）療法後に自然妊娠し、早産に至った一例を経験したので報告する。
【症例】32歳、未経妊。30歳で子宮内膜異型増殖症と診断、妊孕性温存希望のため、子宮内膜全面掻爬及びMPA療法を６か月間施行した。治療終了後３ヵ月で自然妊娠成立し、妊娠21週より切迫流産で入院管理されていたが、妊娠23週０日、急激に子宮収縮抑制困難、胎胞脱出、臍帯下垂となった。児は足位、子宮口は２㎝開大のままで経腟分娩困難と判断し、緊急帝王切開術を施行した。出生児は、体重489g、身長27.5cm、Apgar score １点（１分値）/ １点（５分値）であった。胎盤病理検査では絨毛膜羊膜炎の所見は認めず、児はNICU入院管理中である。
【結論】子宮内膜病変と早産の関連についての報告例はあるものの文献は限られている。本症例では、子宮内膜病変、あるいは病変に対する保存的治療が、早産の一因となっている可能性もあり、今後は症例の内膜病変について精査していく方針である。

## 15　Candidaによる絨毛膜羊膜炎の１例

愛知医科大学　産婦人科
櫻田昴大、山本珠生、守田紀子、二井章太、橘　理香、松下　宏、渡辺員支、鈴木佳克、若槻明彦

Candidaはまれに絨毛膜羊膜炎（CAM）の原因となり、生殖補助医療による妊娠や頚管縫縮術後発症の報告がある。
症例は29歳の初産婦、自然妊娠、近医で妊婦健診を受けていた。糖尿病の合併なし。21週４日、下腹部痛を主訴に受診、胎胞形成（３cm）を認め、当院搬送となった。子宮頚管エラスターゼ陰性、腟分泌物培養にてLactobacillus spとGardnerella vaginalisが後日同定された。児は頭位、推定体重469gであった。塩酸リトドリンと硫酸マグネシウム注射を開始した。WBC 14,600、CRP 2.02mg/dlのため、アンピシリン注射と腟洗浄＋メトロニダゾール膣錠投与を行った。翌日、発熱のため、セフォゾプラン注射に変更、解熱後、抗生剤内服とした。22週４日、腟分泌物培養にてCandida albicans 同定、腟洗浄＋オキシコナゾール膣錠に変更した。23週４日、陣痛発来。WBC 14,200、CRP 1.89mg/dl、セフォゾプラン注射再開、塩酸リトドリンと硫酸マグネシウム注射を増量した。23週５日、幸帽児にて児娩出（642g、女児、Apgar score ４／７）、分娩時出血 495g。胎盤病理組織検査で、羊膜、臍帯血管周囲に好中球を認め、CAM stage ３であった。児は皮膚全体に発疹あり、咽頭、便培養にてCandida albicansが同定された。心臓に疣贅を認め、血中β-Dグルカン高値のため心筋性心内膜炎を疑い、抗真菌治療を行った。
本症例は、子宮頚管無力症の胎胞脱出症例にCandidaによるCAMが発症し、通常の腟洗浄や抗菌薬投与では効果なく、胎内感染へ進展していったと考えられる。

## 16　妊娠中にクローン病を発症し、絨毛膜羊膜炎との鑑別が困難であった１例

安城更生病院　産婦人科
西野翔吾、菅沼貴康、廣渡平輔、岩崎　綾、藤木宏美、横山真之祐、臼井香奈子、坪内寛文、管聡三郎、深津 彰子、戸田　繁、松澤克治、鈴木崇弘

症例は25歳。０回経妊０回経産、妊娠30週１日に近医より切迫早産の診断でリトドリン点滴実施し当院へ母体搬送、入院となった。来院時、38.2度の発熱と母体頻脈（152bpm）を認めた。胎児心拍数は190台と高値であった。WBC 13600/μL、CRP 23.35 mg/dLと炎症反応高値、また子宮の圧痛を認め臨床的絨毛膜羊膜炎の診断基準（Lenckiらの分類）を満たしたため抗生剤投与を開始した。リトドリン使用下にも関わらず、入院後も疼痛を伴う子宮収縮が継続し、臨床的絨毛膜羊膜炎の診断で同日緊急帝王切開を施行した。しかし、術後も38度台の熱型が継続し、採血上の炎症反応も改善を認めず内科へ依頼し精査を開始した。培養検査や造影CTでは明らかな異常所見は認めず、わずかな下痢もあり大腸炎の疑いで軽快退院となった。産褥21日目に再度熱発と高CRP血症を認め入院開始。内科的精査の結果、産褥23日目に施行した下部消化管内視鏡検査でクローン病の確定診断に至った。胎盤病理では絨毛膜羊膜炎の所見は認めなかった。
絨毛膜羊膜炎を診断する際はクローン病を鑑別に入れ、早い段階から他科とも連携を取っていく事が有用であると考えられた。

## 17　出生前に診断し、早期治療介入した二分脊椎の２例

名古屋第二赤十字病院　産婦人科
加賀美帆、加藤紀子、白石佳孝、服部　渉、大堀友記子、小川　舞、安田裕香、伊藤　聡、佐々木裕子、波々伯部隆紀、大脇太郎、丸山万理子、林　和正、茶谷順也、山室　理

二分脊椎は出生48時間以内の手術が必要とされ、出生前の診断が重要である。今回我々は出生前に診断し、脳神経外科との連携により早期治療介入した２例を経験した。
症例１　33歳　28歳時に腎不全に対して生体腎移植の既往あり。IVF-ETで妊娠し、妊娠９週に当科初診となった。妊娠18週に仙骨部に１cm大の嚢胞を認め、33週でMRIを撮影し髄膜瘤を認めた。Chiari奇形や脳室拡大は認めなかった。PIHのため34週６日に選択的帝王切開術を施行し、2366g、AP ８/ ９の男児を得た。日齢２日目に髄膜瘤閉鎖術を行い、日齢26日目に退院した。４ヶ月検診で成長発達に遅延はない。
症例２　29歳　AIHで妊娠し、妊娠26週に脳室内嚢腫で紹介となった。３D-CTでL５以下の二分脊椎を認め、MRIでは腰仙部に脊髄披裂を認めた。水頭症、Chiari Ⅱ型奇形も認めた。妊娠37週３日に選択的帝王切開術を施行し、2858g、AP ９/10の女児を得た。腰仙部に４×4.5cmの髄膜瘤を認め、３×3.5cmで皮膚欠損を認めるも欠損部は硬膜で覆われており、髄液の流出はなかった。日齢１日目に脊髄髄膜瘤閉鎖術とV-Pシャント術を施行し、日齢９日目のCTで軽度脳室拡大認めるもその後増大はなく日齢47日目に退院した。３ヶ月検診で成長発達の遅延はなく、膀胱直腸障害に関して泌尿器科受診予定である。

## 18　Twin reversed arterial perfusion sequenceに対してラジオ波血流遮断術後、生児に重症FGRを生じた１例

名古屋第一赤十字病院　産婦人科
上田真子、大西主真、江崎正俊、福原信彦、木村晶子、三澤研人、猪飼　恵、坂田恵子、夫馬和也、西子裕規、三宅菜月、栗林ももこ、坂堂美央子、手塚敦子、斎藤　愛、廣村勝彦、安藤智子、水野公雄

【緒言】Twin reversed arterial perfusion（TRAP）sequenceに対しラジオ波血流遮断術（RFA）を施行した後、元pump児に重症FGRを合併した症例を経験したので報告する。
【症例】23歳、未経妊、自然妊娠。妊娠９週時に一絨毛膜二羊膜双胎と診断した。片方の胎児頭部が描出されず、逆行性の臍帯動脈血流を認めTRAP sequenceと診断した。胎児治療の希望があり治療可能な施設に妊娠16週時に紹介し、妊娠16週３日RFA施行となった。施行後まもなく元Pump児に発育制限を認め、妊娠20週時すでに－３SDの重症FGRであった。慎重に経過観察を行い、－３SD曲線に沿って胎児の成長を認めた。しかし子宮収縮に伴う一過性徐脈が頻発したため妊娠34週４日に選択的帝王切開術を施行した。児は1,206gの男児であり、５㎝の紙様化した体幹および下肢からなる無心胎を認めた。生存児の胎盤臍帯起始部周囲に直径３㎝程度の辺縁が明瞭な白色梗塞病変を認めRFAによるものと推察された。
【結語】RFAによる胎盤血流障害が原因と考えられるFGRを経験した。RFAの適応・至適時期は標準化されておらず今後の動向が注視される。

## 19　癒着胎盤にて子宮摘出術を施行した３症例

名古屋市立西部医療センター　産婦人科
中元永理、柴田春香、早川明子、十河千恵、松浦綾乃、高木七奈、川端俊一、西川尚実、尾崎康彦、柴田金光

【緒言】近年癒着胎盤が増加傾向であることはよく知られている。当院で癒着胎盤のリスク因子が存在し、骨盤 MRI にて癒着胎盤の可能性を示唆され、帝王切開時に子宮摘出術を施行した３症例を報告する。
症例１　34 歳女性 G1P1　前回経腟分娩後に嵌入胎盤と診断され子宮動脈塞栓術施行。今回も凍結胚移植にて妊娠成立。32 週０日骨盤 MRI にて癒着胎盤の可能性ありと診断。38 週０日帝王切開術施行。胎盤剥離時に子宮筋欠損となり癒着胎盤と判断し子宮摘出術施行。
症例２　33 歳女性 G3P3　帝王切開術３回施行。今回は 27 週２日前置胎盤と大量の不正性器出血を認め、入院。30 週１日骨盤 MRI にて全前置癒着胎盤の可能性がありと診断。33 週２日大量出血があり、総腸骨バルーン留置下で緊急帝王切開術施行。胎盤は一部強固に癒着しており癒着胎盤と判断し子宮摘出術施行。
症例３　40 歳女性 G1P0　凍結胚移植にて妊娠成立。32 週０日骨盤 MRI にて全前置癒着胎盤の可能性がありと診断。36 週３日総腸骨バルーン留置下で帝王切開術施行。胎盤が子宮と強固に癒着しており癒着胎盤と判断し子宮摘出施行。
【結語】近年生殖医療が癒着胎盤のリスク因子となる報告があり、前置胎盤症例はもちろんそれ以外の症例でもその可能性を念頭におき慎重な管理を行っていく必要がある。

## 20　帝王切開術後に生じた子宮仮性動脈瘤に対し UAE が有効であった一例

名古屋第二赤十字病院　産婦人科
白石佳孝、加藤紀子、服部　渉、小川　舞、加賀美帆、大堀友記子、安田裕香、伊藤　聡、波々伯部隆紀、佐々木裕子、大脇太郎、丸山万理子、林　和正、茶谷順也、山室　理

【諸言】子宮仮性動脈瘤とは、晩期産褥出血の原因のひとつであり、帝王切開などの子宮内操作によって医原性に生じることが多い。今回我々は帝王切開術後に発生した子宮仮性動脈瘤に対し、子宮動脈塞栓術（以下 UAE）を施行し、良好な経過を得た一例を経験したので報告する。
【症例】34 歳、初産婦。妊娠経過は順調であった。妊娠 38 週１日に骨盤位を適応に帝王切開術を施行し、術後経過が良好のため退院とした。術後 23 日目に大量の性器出血を認め、当院救急外来を受診した。尿中 hCG は陰性。経腟超音波検査で子宮内腔拡張と同一部位に拍動性の血流を認め、造影 MRI からも子宮仮性動脈瘤が疑われた。その後も突発的な出血を繰り返したため入院管理下で精査を行った。造影 CT では左内腸骨動脈の分枝から子宮左内腔へ連続した血管影及び造影剤の漏出、貯留を認め、子宮仮性動脈瘤と診断した。Angiography、UAE を施行し、術後経過は良好であった。塞栓術後８日目までの経過で症状の再発を認めず退院とした。外来経過にて、動脈瘤を疑う血流の消失を確認した。
【結語】帝王切開術後の過多出血を認める症例では、仮性動脈瘤の可能性を念頭に診察することが重要であり、その根治術として UAE は有効である。

## 21　帝王切開後の PDPH 発症と麻酔体位及び穿刺方向の関連性についての検討

医療法人 清慈会 鈴木病院　産婦人科、同 麻酔科※
鈴木崇浩、荒木ひろみ※、高本利奈、宮崎泰人、藤井真紀、安江由起、安江　朗、新里康尚、高橋正明、鈴木清明

【緒言】PDPH（post dural puncture headache）は脊髄くも膜下麻酔及び硬膜穿刺による偶発症として術後 48 時間以内に発症する。若年女性に好発することから帝王切開術をはじめとする産婦人科小手術において比較的高率に遭遇する術後麻酔合併症のひとつである。当院では坐位に於ける脊髄くも膜下麻酔施行症例において PDPH が頻発する傾向にあったため、このたび麻酔時の体位ならびに針先の向きと PDPH の発生に関して検討した。
【方法】平成 28 年 10 月から平成 29 年 2 月までに脊髄くも膜下麻酔下に施行した帝王切開術 120 例を対象とし、体位（坐位、側臥位）、針先の向き（垂直、平行）で 4 群に分類にわけ PDPH の発生頻度を比較検討した。
【結果】全 120 例に於ける頭痛発生頻度は 23.3% であった。体位では坐位の 33.3% に対して側臥位で 13.3% とかなり低率であり針の向きでは垂直の 35% に対して平行で 11.7% と低率であった。両者合わせた結果、「坐位」+「垂直」で 53.3% で最も高率であり「側臥位」+「平行」が 10% と最も低率であった。
【結語】PDPH の発生頻度には、針先の向きと共に体位がその発生に関与することが示唆された。

## 22　帝王切開後に子宮切開創部膿瘍をきたした 1 例

JCHO 中京病院
山中浩史、桐ケ谷奈生、加藤彬人、可世木聡、杉田智歌、齊藤調子、岡本知光

帝王切開後の産褥期感染として腹壁創部の膿瘍形成や子宮内膜感染が知られているが、子宮切開創部に感染を生じることがある。今回我々は子宮切開創部に膿瘍形成を来した症例を経験したため報告する。
症例は 18 歳、未経妊。妊娠経過は順調であった。妊娠 40 週 5 日に自然陣痛発来、入院時子宮口は 3 cm 開大、体温は 37℃台だった。陣痛は徐々に増強してきたが、分娩開始 14 時間経過時点で子宮口開大度は変わらず。未破水であったにもかかわらず緑色の帯下が見られ、WBC 25900/μL、CRP 4.4mg/dL と高値を示したため緊急帝王切開施行。女児、2540g、Apgar score 1 分後 7 点、5 分後 8 点、羊水混濁は認められなかった。術後発熱、皮膚切開創の感染徴候、膿性帯下はみられなかった。第 7 病日に行ったルチーンの血液検査で WBC 19600/μL、CRP 20mg/dL であったため感染源の検索を行ったところ、造影 CT で子宮切開創に膿瘍形成が疑われた。経腟的ドレナージにより排膿され第 21 病日にはほぼ排膿は消失したが、画像診断上子宮切開創部に腹腔内につながる瘻孔が疑われたため再開腹施行。子宮切開創周囲のデブリメント及び瘻孔閉鎖を行い、第 29 病日無事退院に至った。

## 23　当院における超緊急帝王切開術の検討

豊橋市民病院
國島温志、岡田真由美、尾瀬武志、窪川芽衣、嶋谷拓真、植草良輔、甲木　聡、藤田　啓、矢吹淳司、北見和久、河合要介、高野みずき、梅村康太、安藤寿夫、河井通泰

【目的】当院は 2014 年 4 月より総合周産期母子医療センター（以下センター）に指定され、超緊急帝王切開術（以下 GradeA）決定から 30 分以内の児娩出が求められている。センター開設後徐々に症例も蓄積されてきたため、当院で施行した GradeA について検討した。
【方法】2013 年 1 月から 2017 年 3 月に当院で施行された GradeA 74 例を対象とし、適応や児娩出までの時間などを診療録を用いて後方視的に検討した。
【成績】適応（術前診断）は常位胎盤早期剥離 28 例（38%）、胎児心音異常 27 例（36%）、非頭位分娩進行 12 例（16%）、前置胎盤出血 4 例（５%）、その他 3 例（４%）であった。発生場所は当院入院中 33 例、当院産科外来 4 例、当院救急外来 10 例、母体搬送 27 例であった。GradeA 決定から児娩出までの所要時間はセンター開設前は平均 34.9 分、2014 年度 22.7 分、2015 年度 21.0 分、2016 年度 15.4 分と次第に時間短縮を認めた。また平日日勤帯と夜間休日帯に分けての検討では夜間休日帯の方が時間が長くかかる傾向にあった。
【結論】当院の GradeA において、症例を重ね児娩出までの時間は徐々に短縮しており、2014 年 11 月以降全例で児娩出 30 分以内であった。今後も安全迅速な GradeA を目指し、他職種スタッフと連携し努力していきたい。

morinaga

## 多くの大学・施設での哺育試験による裏付けを得たミルクです。

●母乳代替ミルクとして栄養学的に有用
●アレルギー素因を有する乳児においても、牛乳特異IgE抗体の産生が低く、免疫学的に有用と考えられる

### 「E赤ちゃん」の特長

①すべての牛乳たんぱく質を酵素消化し、ペプチドとして、免疫原性を低減
②苦みの少ない良好な風味
③成分組成は母乳に近く、森永ドライミルク「はぐくみ」とほぼ同等
④乳清たんぱく質とカゼインとの比率も母乳と同等で母乳に近いアミノ酸バランス
⑤乳糖主体の糖組成で、浸透圧も母乳と同等
⑥乳児用調製粉乳として消費者庁認可

森永 E赤ちゃん

＊本品はすべての牛乳たんぱく質を消化してありますが、ミルクアレルギー疾患用ではありません。

●妊娠・育児情報ホームページ「はぐくみ」 http://www.hagukumi.ne.jp

森永乳業